

Eine Oberkieferversorgung mit Zirkonkappchen

# Lichtdynamik und Stabilität

Ein Beitrag von Ztm. Benjamin Votteler, Pfullingen/Deutschland

Verblendete Zirkoniumdioxidkappchen in Verbindung mit einer geschichteten Keramikschulter stellen einen tollen Kompromiss zwischen Stabilität und bestmöglicher Ästhetik durch Lichtdynamik dar. Ztm. Benjamin Votteler stellt in diesem interessanten Fallbericht seine Vorgehensweise bei einer Oberkieferversorgung auf Zirkonkappchen und Implantaten vor – und zeigt, wie ein zufriedenes Team aus Patientin, Zahnarzt und Zahntechniker zusammenarbeiten kann.

Indizes: Ästhetik, Fluoreszenz, Implantatprothetik, Zirkoniumdioxid

Abb. 1  
Die Ausgangs-  
situation von frontal ...

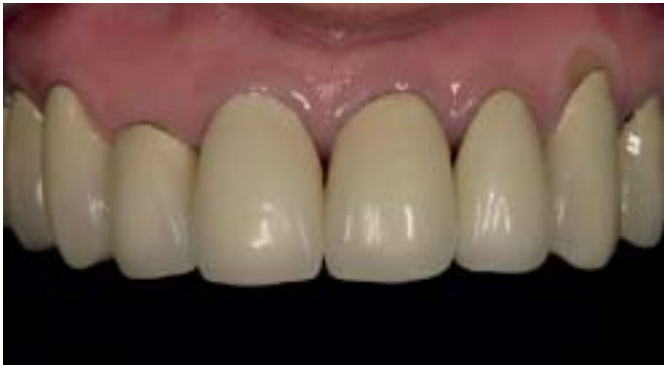

Abb. 2  
... und von  
okklusal

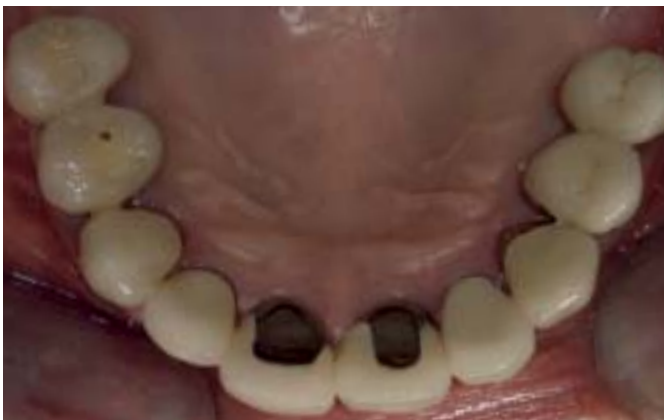
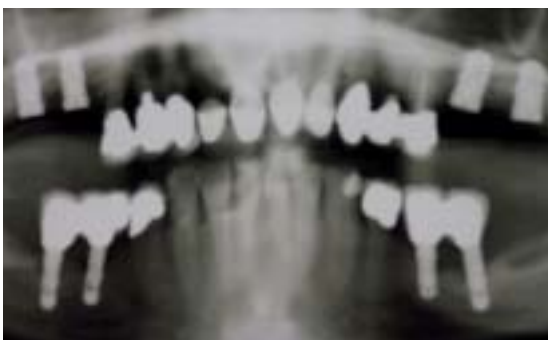
Abb. 3  
OPG nach  
Insertion von vier  
Camlog  
Implantaten im  
Oberkiefer



## Ausgangssituation

Vor 22 Jahren wurde die jetzt 55-jährige Patientin dieses Beitrags mit einer Metallkeramikarbeit versorgt, die zur damaligen Zeit sicher zeitgemäß war (Abb. 1 und 2).

Im Laufe der Zeit hat sich das ästhetische Empfinden der Patientin gewandelt und so wurde eine neue Versorgung geplant. Die Patientin bemängelte vor allem die unnatürliche Farbe sowie freiliegende Zahnhälse mit „verfärbtem Zahnfleisch“ an den Kronenrändern. Es fiel zudem auf: Eine bilateral verkürzte Zahnreihe ab Zahn 15 und 25, dadurch bedingte schlechte Kau-effizienz, eine fehlende Harmonie bezüglich der Form, Farbe und dem Helligkeitswert zum Restgebiss und zur Patientin selbst. Insbesondere durch die überbrannten Metallränder der Frontzahnkronen schimmerte die Gingiva bläulich livide, was die Patientin mit „Verfärbung“ kommunizierte.

Die Schneidezähne sind in oro-fazialer Richtung zu dick, die Schneidekante steht zu weit labial.

Zur Verlängerung der Zahnreihe nach dorsal entschied sich das Team, allen voran die Patientin, zur Insertion von vier Camlog Implantaten, jeweils in regio 6 und 7 (Abb. 3).

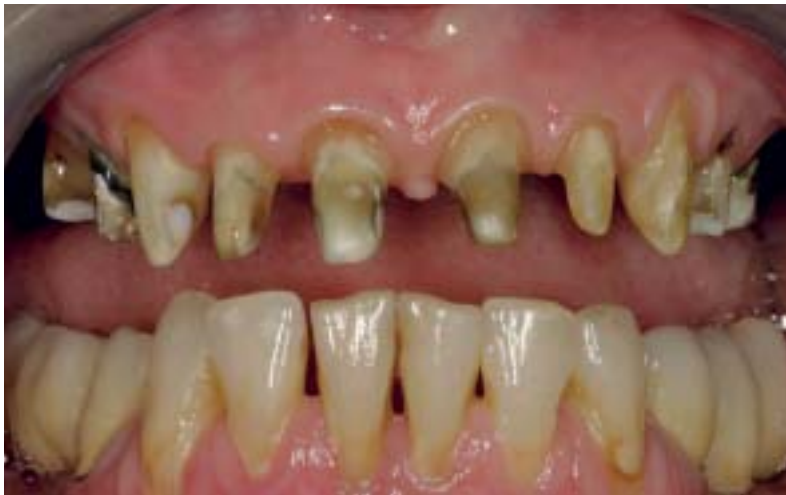

Abb. 4  
Situation nach Entfernen der alten  
Versorgung und Präparation im Oberkiefer

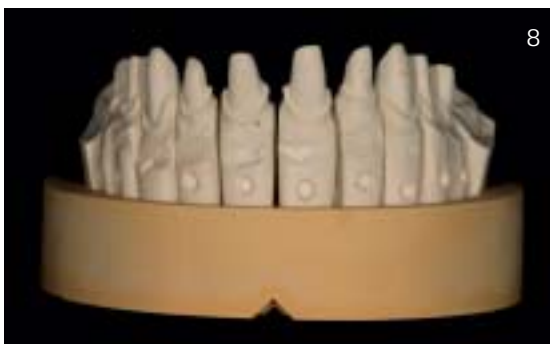
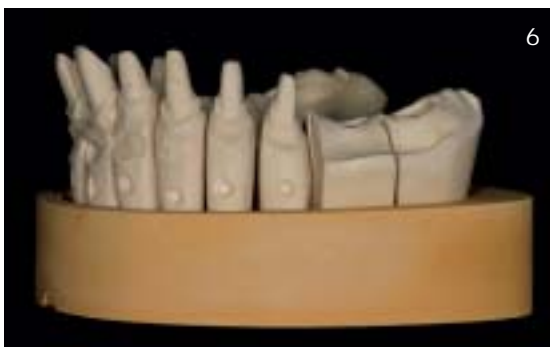
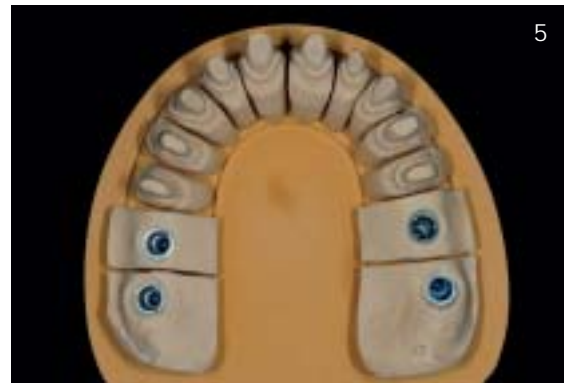Abb. 5 bis 8  
Ein sauberes  
Sägmodell als  
Grundlage für die  
Arbeit

### Präparation und Abformung

Die vier Implantate im Oberkiefer wurden durch einen offenen Sinusbodenlift möglich. Nach Implantation und sechsmonatiger Osseointegration folgte nun das Entfernen der alten Versorgung sowie Aufbau und Präparation der Pfeilerzähne zur Aufnahme der neuen Zirkoniumdioxidkronen.

Dabei wurde besonderer Wert auf eine saubere Hohlkehle sowie eine Inklination der Frontzähne gelegt (Abb. 4 bis 8).

Abgeformt wurden die freigelegten Implantate und präparierten Stümpfe mittels zuvor im Labor angefertigten individuellen Löffeln.

Nachdem die Patientin durch ein laborgefertigtes Schalenprovisorium erstversorgt wurde, konnte sie sich zu Hause erholen.

### Modellherstellung

Zur Herstellung der neuen Arbeit wurden ein Sägmodell und ein ungesägtes Arbeitsmodell sowie diverse Kontrollmodelle angefertigt.

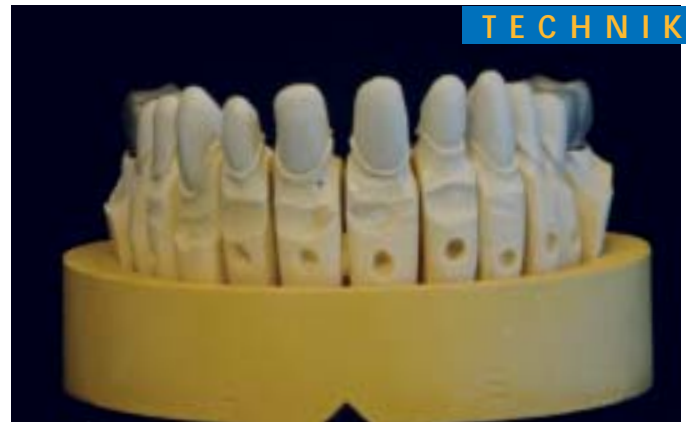
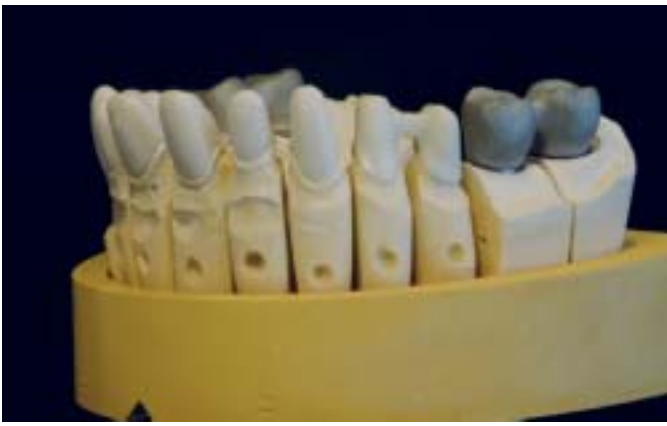

Abb. 9 und 10 zeigen die fertigen Zirkondioxidkappchen, die mit einem CAD/CAM-System hergestellt wurden und die verblockten Implantatkappchen, die in VMK-Technik hergestellt werden.

## Gerüst

Wir entschlossen uns die Implantate durch klassische VMK-Kronen zu versorgen, die Zähne 15 bis 25 sollten mit Zirkondioxidkronen versorgt werden. Die verblockten Implantatkronen wurden klassisch durch Pattern-Resin-Kappchen auf den mit 2° gefrästen Abutments hergestellt und gegossen.

Bei der Herstellung der Zirkondioxidkappchen wurden die Keramikstufen bereits berücksichtigt und der Rand im gewünschten Bereich bereits virtuell gekürzt (Abb. 9 und 10).

Die wurzelbehandelten Prämolaren im ersten und zweiten Quadranten wurden verblockt hergestellt. Nach dem Fräsen im Grünlingszustand konnten die Zirkondioxidkappchen eingefärbt und gesintert werden.

Die fertigen Kappchen zeichnet eine enorme Passgenauigkeit aus, die klar macht, dass die CAD/CAM-Technik „erwachsen geworden“ ist. Ein minimales punktuelles Aufpassen im Bereich der palatinalen Hohlkehle sowie ein Ausdünnen des Randbereiches sind die einzigen Maßnahmen bevor mit dem Verblenden begonnen werden kann.

Die Farbauswahl im Labor ist ein wichtiges Instrument zum Erzielen eines schönen Endresultates. Der gewonnene (Farb)-Eindruck wird notiert und skizziert. Um beim Schichten eine Gedankenstütze zu haben, werden Bilder mit einer digitalen Spiegelreflexkamera geschossen.

Zwei Argumente, die Farbnahme im Labor und nicht in der Praxis durchzuführen, sind:

1. Entspanntere Atmosphäre für den Patienten, ohne Behandlungseinheit, Bohrer und Zahnarzt mit ZMF und
2. Spezielle Tageslichtleuchten, welche sinnvollerweise am Farbnahmeplatz und Arbeitsplatz des Zahntechnikers dieselben sind.

## Verblenden

Da Zirkondioxid an sich keine Fluoreszenz besitzt, schlage ich mit dem Zirkonia-Adhesiv drei Fliegen mit einer Klappe. Beim Aufbrennen werden eventuell vorhandene monokline Zirkonkristalle in die tetragonale Form zurückgeführt und somit Rissen vorgebeugt, ein optimaler Haftverbund geschaffen und Fluoreszenz erzeugt (Abb. 11 bis 13).

Die Kappchen werden zehn Minuten bei 1050 °C gehalten. Nach dem Brand hat die Zirkonia-Adhesiv-Schicht eine glänzende Oberfläche und durch die dezente Einfärbung einen cremigfarbigen Grundton.

Danach erzeuge ich durch Auftragen einer Mischung aus Schulterporzellan 24 mit Inova 1 und Inova 4 eine hochchromatische und fluoreszierende Schicht, die der Schichtung Chroma „von unten heraus“ verleiht.

Danach werden bei den sechs Frontzahnkronen Keramikstufen aufgebrannt.

Die so vorbereiteten Kappchen werden nun verblendet, worauf im vorliegenden Fallbericht nicht näher eingegangen werden soll. Jedoch habe ich für mich festgestellt, dass bei Zirkondioxidkronen im inzisalen Bereich durch eine Verlängerung des Schneidezahntellers nach dem Cut back mit Si-Massen und einer Mischung aus Si und Ti, sowie Ti-Massen ein ansprechendes Ergebnis erzielt werden kann.

Die Mamelons lege ich auf eine Zwischenschicht aus warmer transparenter Keramikmasse, zum Beispiel HT 53.

Beim ersten Brand achte ich bereits darauf, die so genannten Gellerflügel zu schichten, um interdentalle schwarze Löcher zu vermeiden (Abb. 14 bis 17).

Die gebrannten Kronen werden eventuell interdental und okklusal eingeschliffen und auf das unge-sägte Arbeitsmodell umgesetzt. Auf diesem werden das Emergenzprofil und die Gellerflügel kontrolliert und korrigiert. Danach wird der zweite Brand vorgenommen. Nachdem dieser 5 °C niedriger gebrannt wird als der erste Brand zeigt sich eine homogene Oberfläche. Jetzt werden Form und Funktion ausgearbeitet und alles zur Ästhetik-einprobe vorbereitet (Abb. 18 und 19).

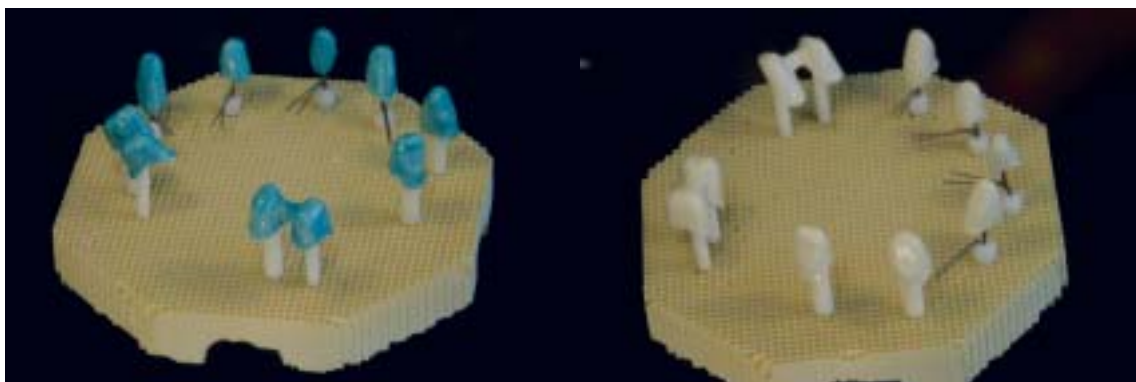


Abb. 11  
Zirkondioxid-  
kappchen vor und  
nach dem  
Aufbrennen des  
Zirkonia-Adhesivs

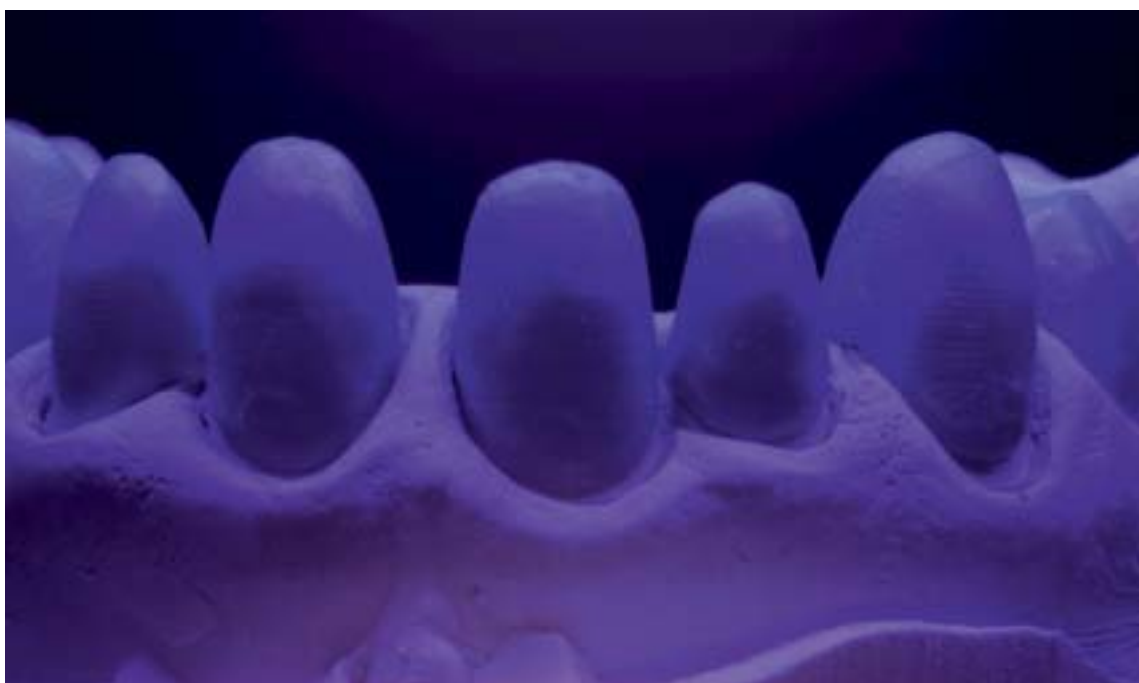

Abb. 12  
Die Kappchen  
vor dem Zirkonia-  
Adhesiv-Auftrag  
unter UV-Licht

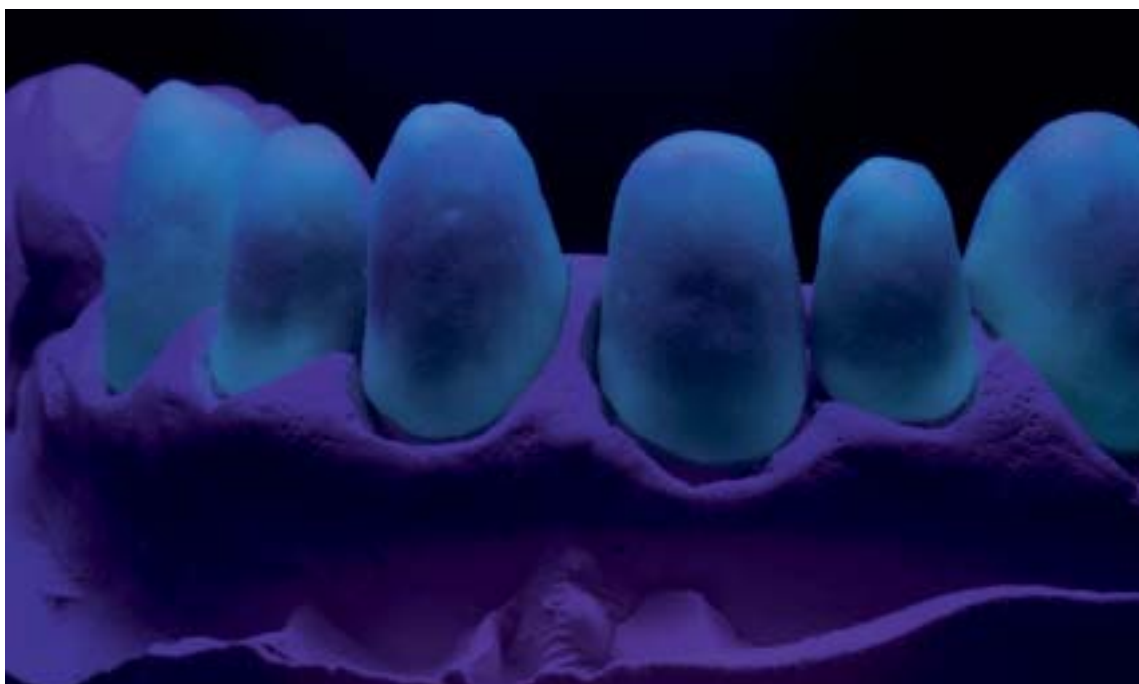
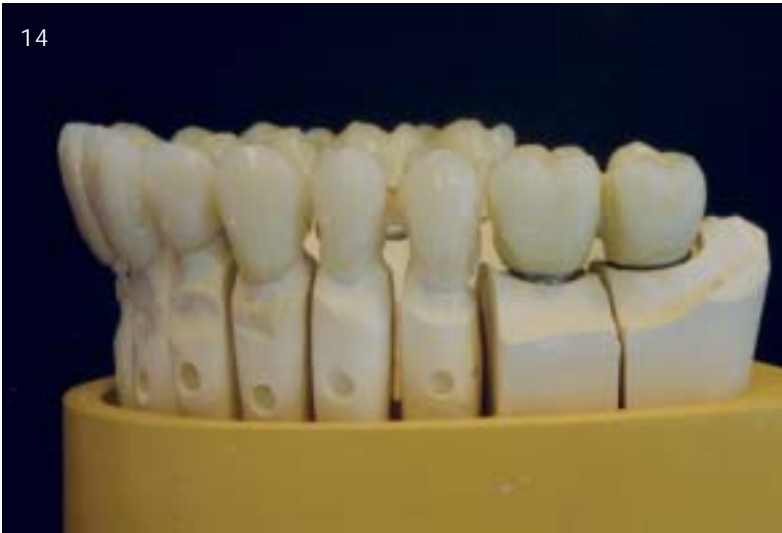
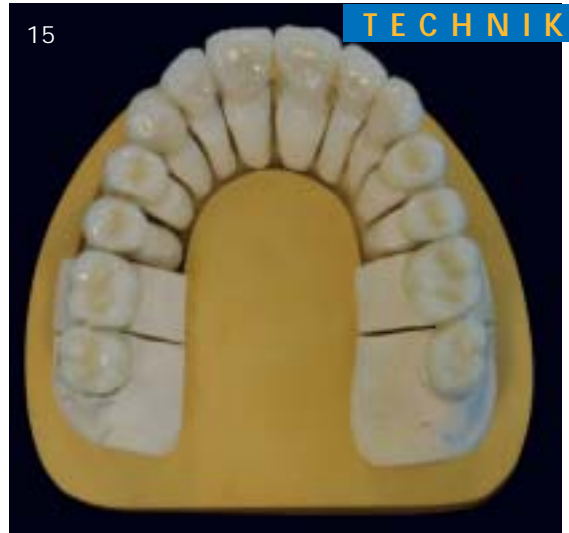
Abb. 13  
Die Zirkonium-  
dioxidkappchen  
nach dem  
Zirkonia-Adhesiv-  
Auftrag und den  
Schulterbränden  
unter UV-Licht

14



15



16

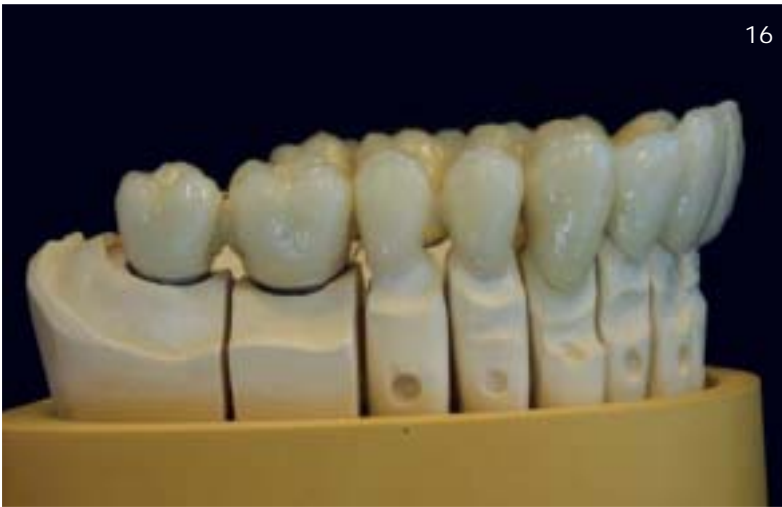

Abb. 14 bis 17  
 Verschiedene Perspektiven des  
 ersten Brandes. Es zeigt sich eine  
 gute Übereinstimmung der Farbe  
 zwischen Creation Classic bei den  
 Metallkeramikronen 16, 17, 26,  
 27 und den Zirkoniumdioxidkronen  
 15 bis 25, die mit Creation ZI  
 geschichtet wurden.

17

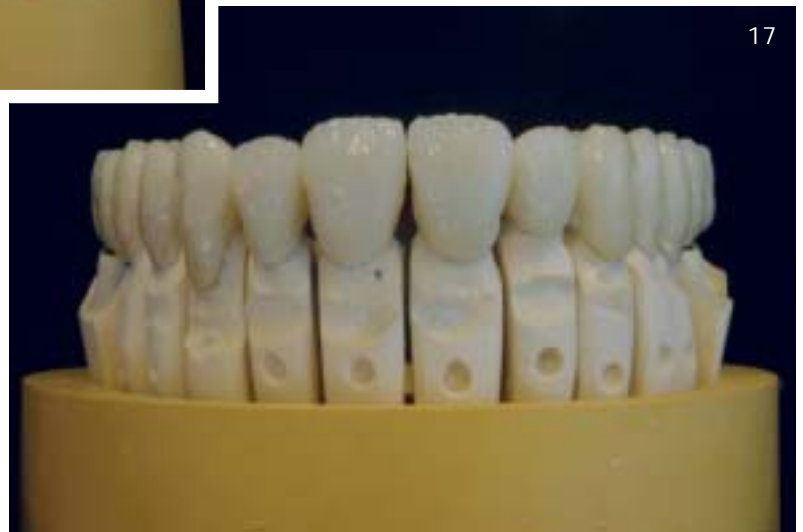
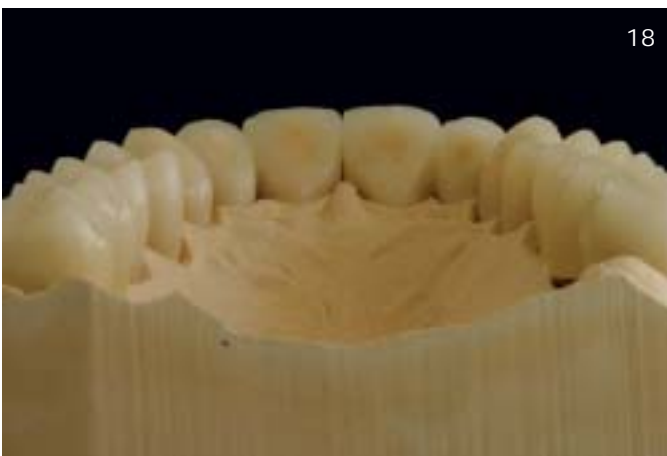
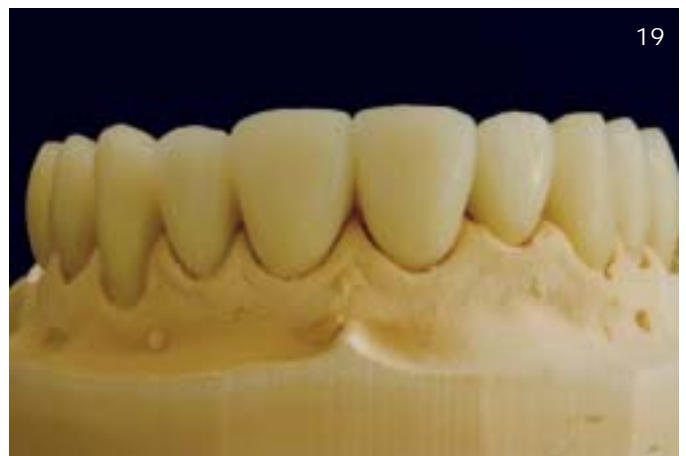Abb. 18 und 19  
 Die Kronen nach dem zweiten Brand  
 und nach dem Ausarbeiten zur Ästhetikeinprobe

18



19



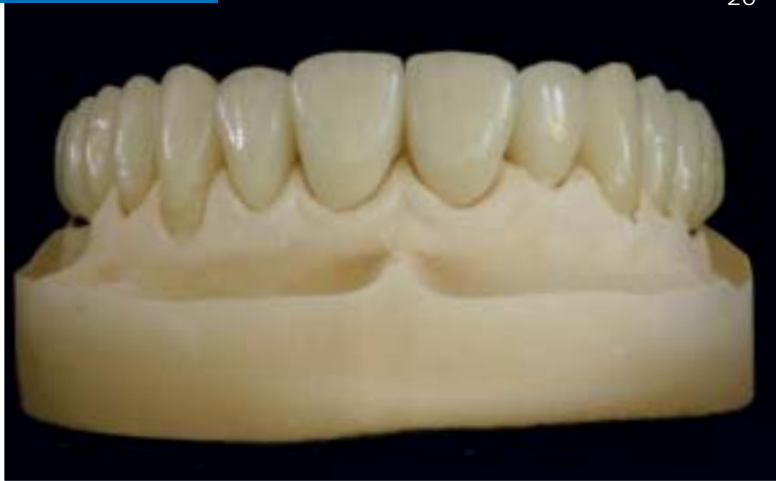
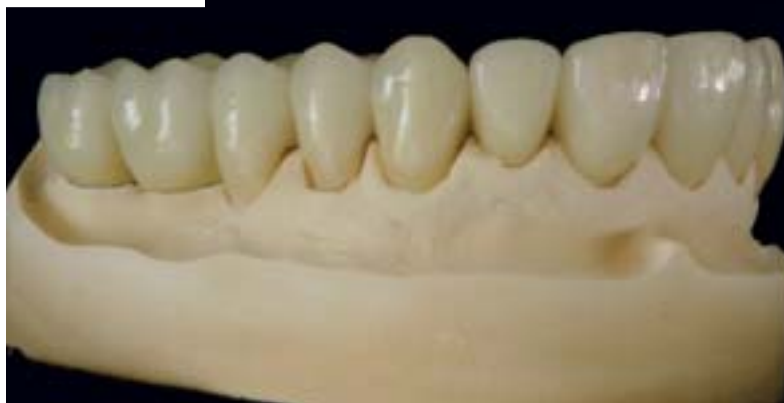
Abb. 20 bis 25  
Verschiedene Perspektiven  
der fertigen Restauration



## Ästhetikeinprobe

Bei der Einprobe, welche bei solch umfangreichen Arbeiten in der Praxis stattfinden sollte, zeigt sich wohin die Reise geht.

Kontrolliert werden Länge, Form (anhand des Provisoriums vorab erarbeitet), Farbe, Phonetik sowie interdental schwarze Löcher und die Okklusion.

Jetzt sieht auch die Patientin zum ersten Mal ihre neuen Zähne und erkennt warum so viel Zeiteinsatz im Vorhinein nötig war. Zurück im Labor werden die Kronen gesäubert und zum Schichten des Korrekturbrandes beziehungsweise des Glanzbrandes vorbereitet.

Auf den Seitenzähnen wird zur Gestaltung einer morphologischen und funktionellen Kaufläche nach *Michael H. Polz†* ein Korrekturbrand nötig. Die Frontzähne waren soweit gut gelungen, es konnte mit dem Feinschliff begonnen werden. Dazu werden die Leisten herausgearbeitet, der Raum zwischen labialen Leisten und approximaler Kontaktleiste wird konturiert und die horizontalen Furchen herausgearbeitet.

## Glanzbrand und Finish

Die Seitenzähne werden nach dem Korrekturbrand mittels Gipsschlüssel auf dem Sägemodell fixiert und letzte Korrekturen der Okklusions- und Exkursionsbewegungen eingeschliffen, bevor auch diese zum Glanzbrand, entsprechend der Frontzähne, vorbereitet werden.

Ich unterfüttere beim Glanzbrand ein letztes Mal die Keramikstufen mit einer Mischung aus Schulermasse und Dentin-Halstranspamassen. Auf den Einsatz von Glasurmasse sollte verzichtet werden, da die mühevoll ausgearbeitete Oberfläche mit den

feinen Perikymatien sonst zunichte gemacht wird. Der Glanz kommt bei entsprechender Vorbehandlung der Keramik allein durch die Brandführung. Ich lasse die Temperatur mit 70 Kelvin pro Minute mit Vakuum auf Endtemperatur (zirka 5 °C niedriger als der zweite Brand) steigen und halte diese zehn Sekunden. Da die Oberfläche anschließend mechanisch mit einer Bims-Sidol-Mischung poliert wird, sollte die Oberfläche nach dem Glanzbrand zwar komplett angesintert und dicht sein, aber keinen Hochglanz aufweisen.

Die mechanische Politur hat den Vorteil, dass gezielt die erhabenen Stellen, wie zum Beispiel die labialen Schmelzleisten, poliert werden können und weniger Oberflächenstruktur aufweisen als die tieferen Stellen.

Beim Glanzbrand wird Farbe nur dezent eingesetzt.

Die Abutments und Innenflächen der VMK-Kronen werden für das spätere Einsetzen vorbehandelt, indem sie mit Aluminiumoxid 50my abgestrahlt werden, um die Oberfläche zu vergrößern.

Beim abschließenden Finish werden die verblockten Seitenzahnkronen auf die abgestrahlten Abutments gesetzt und gemeinsam mit Gummis und Polierpaste auf Hochglanz gebracht (Abb. 20 bis 25).

Bei der Frage, ob Zirkoniumdioxid vor dem Einsetzen abgestrahlt wird oder nicht, scheiden sich die Meinungen der Werkstoffkundler, da Risse initiiert werden könnten.

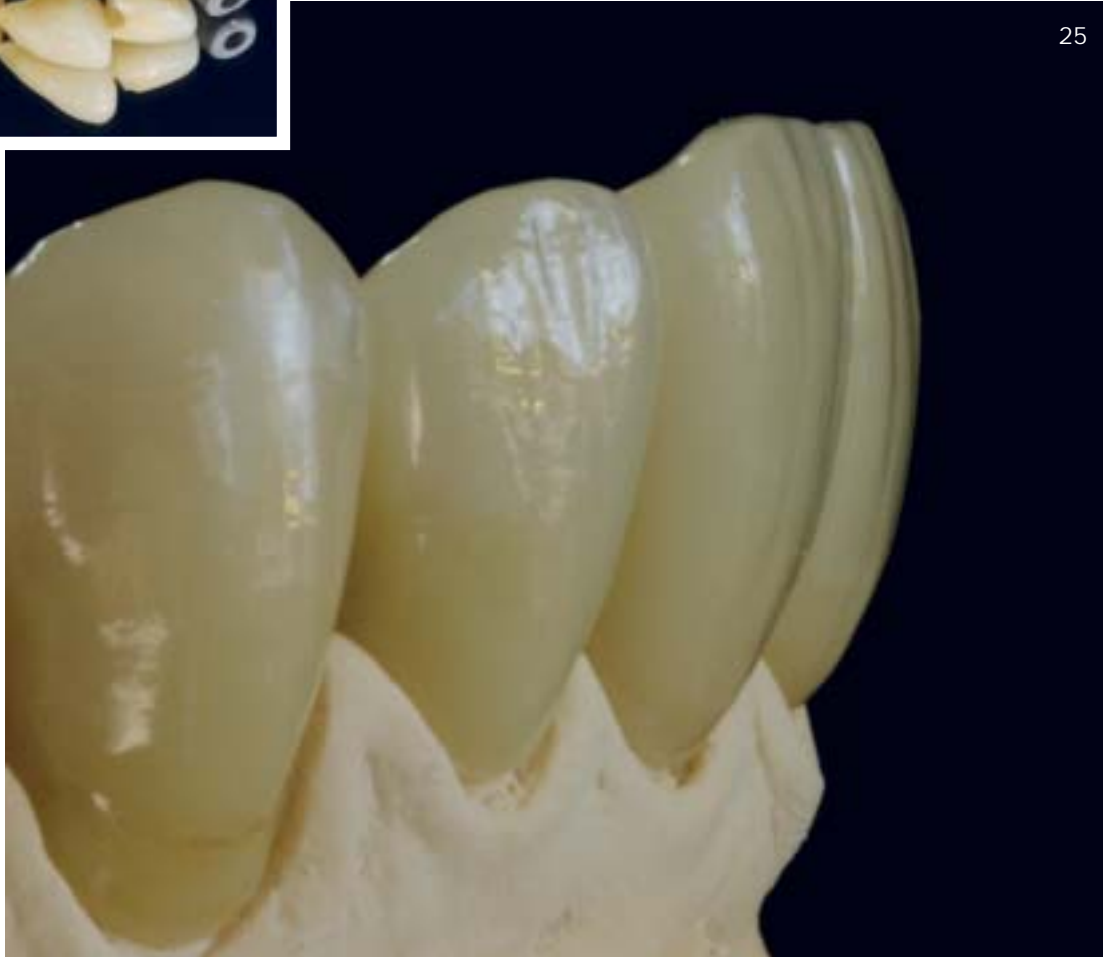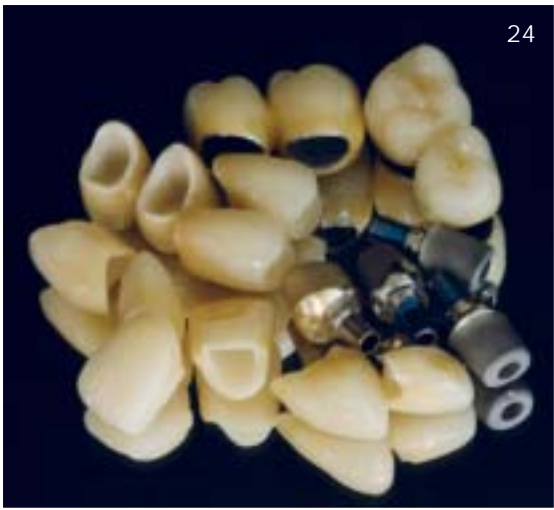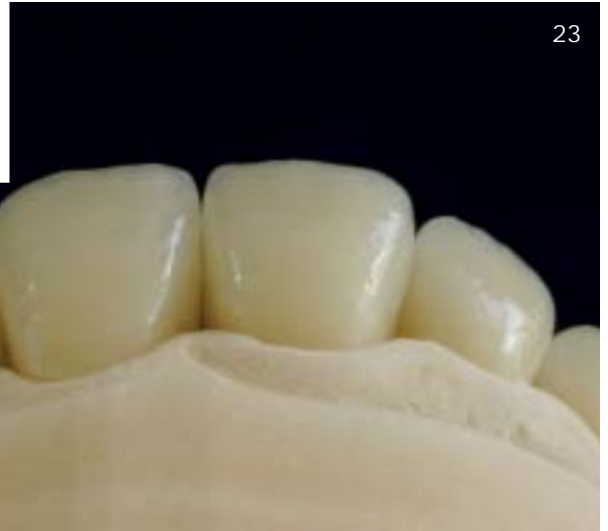


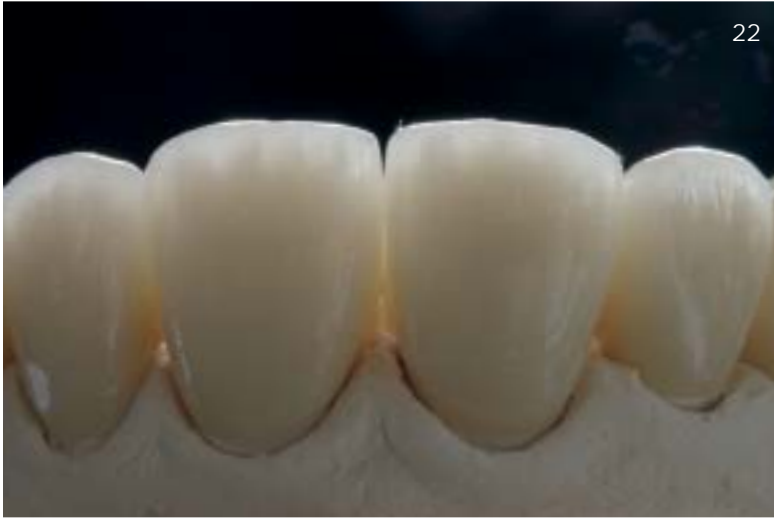
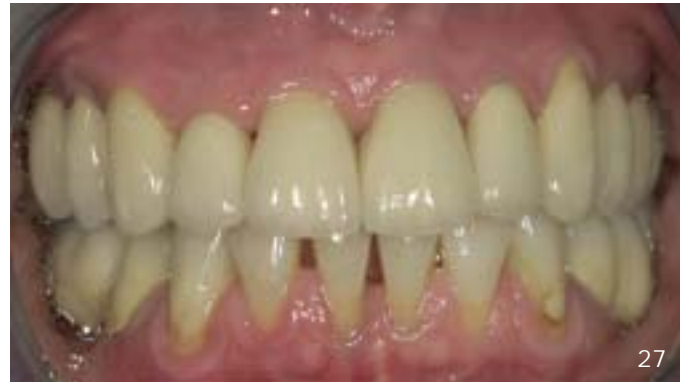
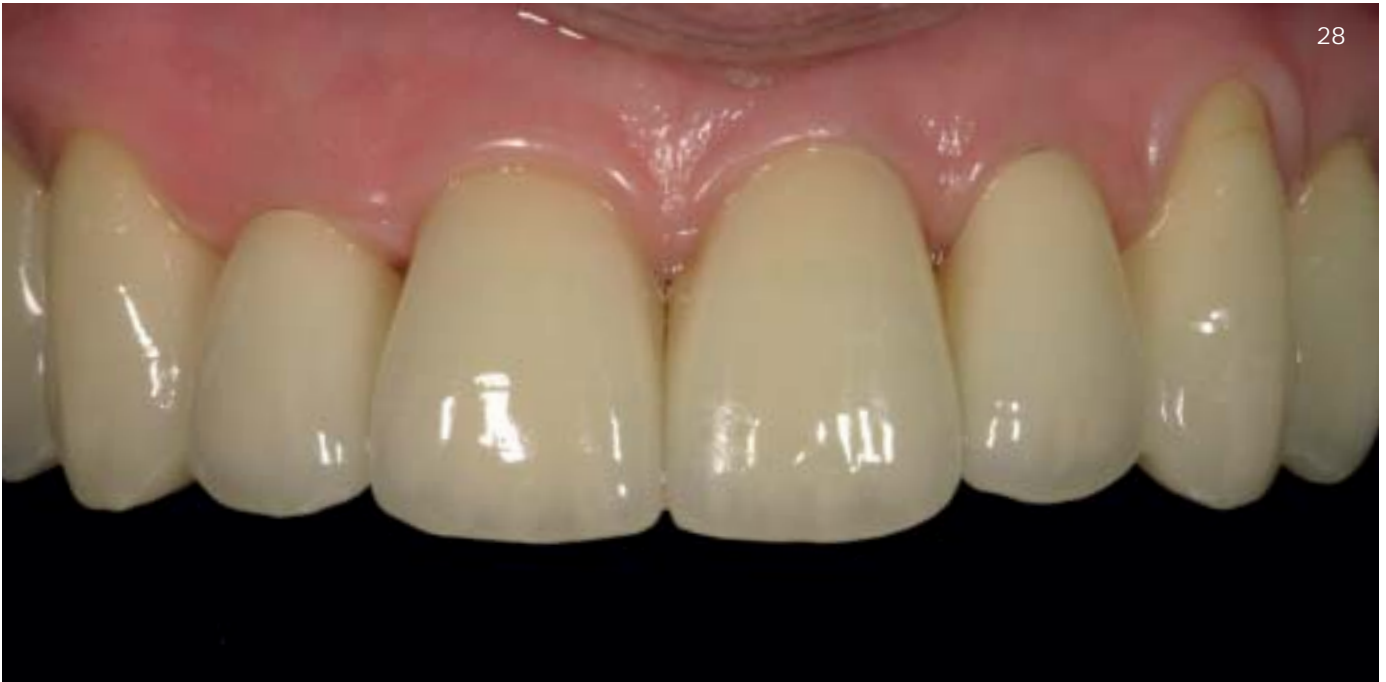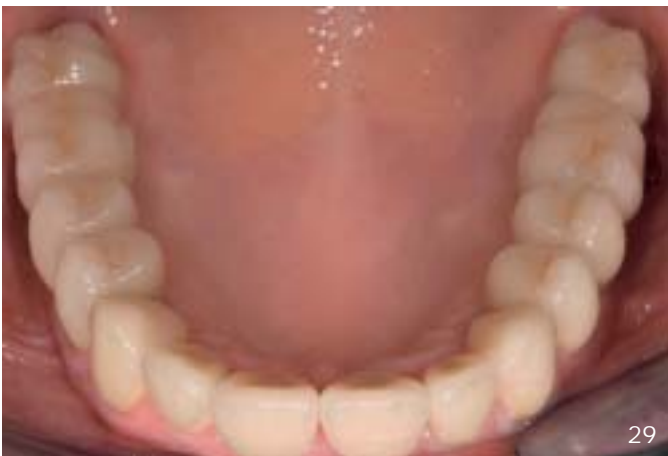Abb. 26  
Die Restauration  
wird zum Einsetzen  
vorbereitet.



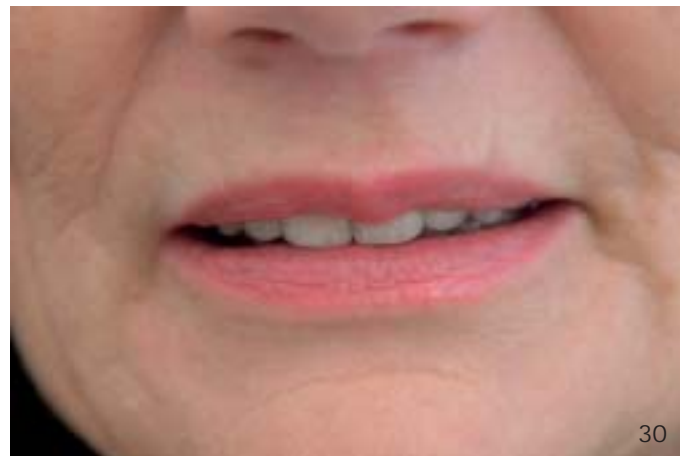27



28



29



30

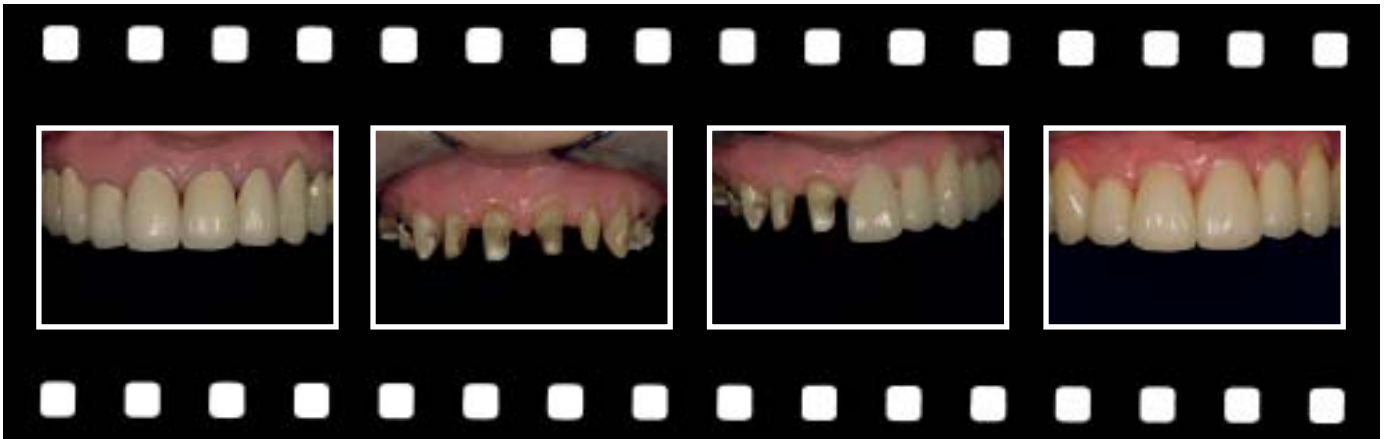Abb. 27 bis 30  
Die Restauration  
in situ

## Einsetzen

Das Einsetzen erfolgte in diesem Fall mit Phosphatzement (Abb. 26). Nach Entfernen des Provisoriums werden die Zähne gereinigt und von Temp Bond-Resten befreit. Die freiliegenden Dentinkanälchen werden mit einer Versiegelung verschlossen, um späteren Sensibilitätsstörungen (Heiß-Kalt-Empfindlichkeit) vorzubeugen.

Nachdem alle Zähne eingesetzt sind und der Phosphatzement ausgehärtet ist, lassen sich größere Überschüsse leicht absprengen.

Ein sorgfältiges Entfernen von Zementresten im Sulkus, am besten mit Lupenbrille, ist unumgänglich, wenn man keine Irritation mit Zahnfleischre-zession in Kauf nehmen möchte.



Mein besonderer Dank geht an *Dr. Michael Fischer*, Pfullingen, samt seinem Team für die tollen Unterlagen und die perfekte Zusammenarbeit, sowie an die geduldige und für die Aufnahmen sehr kooperative Patientin. □



#### Zur Person

Benjamin Votteler absolvierte seine zahntechnische Ausbildung von 1997 bis 2001 als Jahrgangsbester nach vorhergegangenem Abitur. Zwischen 2001 und 2005 sammelte er Erfahrungen in verschiedenen Labors im Stuttgarter Raum sowie in Kalifornien und der Schweiz. Im März 2006 absolvierte er die Meisterprüfung in Stuttgart und führt seit April 2006 gemeinsam mit seinem Vater ein Dentallabor in Pfullingen. Seit 2004 ist er Mitglied bei Dental Excellence. 2004 erhielt er beim 3. Internationalen Wettbewerb um den Okklusalen Kompass die Bronzemedaille.



Dr. med. dent. Michael Fischer absolvierte seine Ausbildung zum Zahntechniker von 1992 bis 1995. 1995 bis 2000 folgte das Studium der Zahnheilkunde in Tübingen, Approbation 2000. Seine Promotion beschäftigte sich mit dem Thema „Festigkeitsprüfung dreigliedriger Vollkeramik-Frontzahnbrücken auf einem neu entwickelten Prüfmodell“. Seit 2003 ist er in eigener Praxis niedergelassen, seine Tätigkeitsschwerpunkte sind Implantologie (seit 2003) und Parodontologie (2005). 2005 begann er seine Referententätigkeit mit Ztm. Benjamin Votteler.

#### Kontaktadresse

Ztm. Benjamin Votteler • Dentaltechnik Votteler GmbH & Co.KG  
Arbach ob der Straße 10 • 72793 Pfullingen  
Fon +49 7121 97800 • dentaltechnik@votteler.eu

## Produktliste

Indikation	Name	Hersteller/Vertrieb
Haftverbund	Zirkonia Adhesive	Heraeus Kulzer
Implantatsystem	Camlog	Allatec
Legierung	Aurelux77KF	Anaxdent
Verblendkeramik	CC	Creation Willi Geller
Verblendkeramik	ZI	Creation Willi Geller
Zirkonkappchen	ZENO	Wieland

