

Statement aus der Praxis

„Fortschrittlich orientierte Zahnärzte sind notwendig ...“

Dr. Dr. Manfred Wolf und Dr. Michael Fischer,

Seit der Urvater Bränemark Mitte der 70er Jahre mit seinen Forschungsergebnissen den Grundstein der zahnärztlichen Implantation gelegt hatte, hat sich der Blickwinkel verschoben. Anfänglich drehte sich noch alles um die Osseointegration [1] und die Optimierung der Implantat-Geometrie. Im heutige Fokus hingegen steht mehr die Rot&Weise Ästhetik und verkürzte Behandlungszeiten beziehungsweise Einheilzeiten.

Um die Rot&Weise Ästhetik richtig zu begreifen, kommt man um die neueren Studien von der biologischen Breite [2, 3, 4] um die Implantatschultern nicht herum. Sicherlich muss man auch sehr genau die Studienergebnisse des Platform-Switchings und neuer gibelförmiger Implantat-Geometrien (bpi) verfolgen. Es scheinen sich auch Veränderungen in den Implantat-Oberflächen anzudeuten (SLActive/ Straumann, 13) sowie über das Verständnis der Implantat-Oberfläche am Implantat-Hals (Wital/Wieland, Promote plus/Camlog, 12).

Sicherlich gibt es heutzutage hervorragende implantologisch versierte Zahnärzte, die durch die Integration parodontal-chirurgischer Techniken dem Ziel der restitutio ad integrum immer ein Stück näher kommen. Diese fortschrittlich orientierten Zahnärzte aus Praxis und Wissenschaft sind notwendig, sonst würden wir in der Implantologie heute nicht dort stehen, wo wir sind.

Wenn man die implantologische Fortbildung etwas kritisch verfolgt, so stellt man ein bisschen den Trend zu immer „größer – weiter – schneller – besser“ fest. Hingegen werden die wirklich wichtigen Punkte einer „ordentlichen“ Implantation eher weniger vermittelt. Den „normalen“ implantologisch tätigen Praktiker interessiert eine von der Behandlungszeit über die Behandlungskosten überschaubare Versorgung für seine Patienten, mit einem guten funktionellen und ästhetischen Langzeitergebnis.

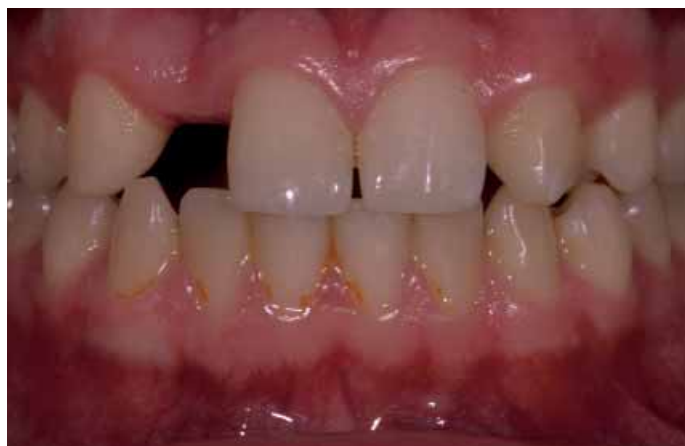

Abb. 1 Ausgangssituation Nichtanlage 12

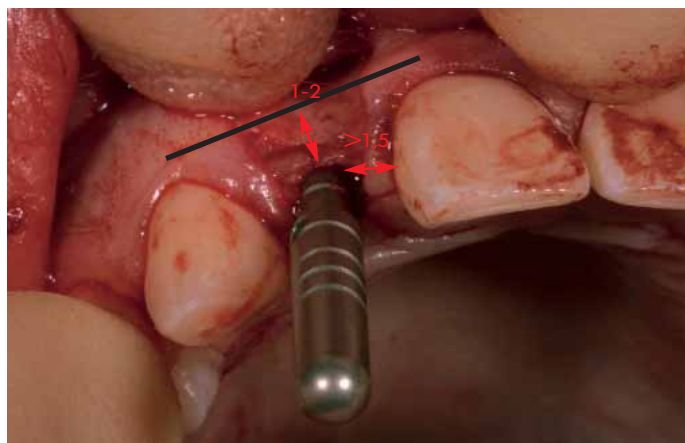


Abb. 2 Intraoperative Kontrolle der entscheidenden Parameter

Frei nach dem Werbeslogan bei der Einführung des Smarts: „Reduce to the max“! Lass das Unnötige weg, um das Maximum zu erreichen. Hier nun die wichtigen Punkte, die man beachten sollte für eine normale einfache Implantation im ästhetisch anspruchsvollen Bereich:

1. Bedeutung der Implantatposition: Für die Ausbildung eines gesunden und ästhetischen Weichgewebes um ein Implantat, ist dessen Positionie-

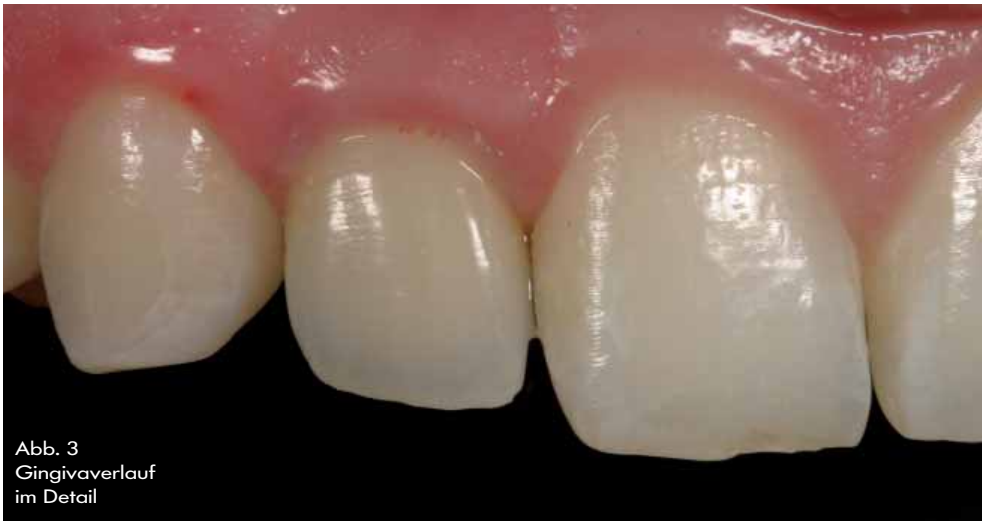

Abb. 3
Gingivaverlauf
im Detail

5. Vertikale Positionierung:
 - a) bei flachem und dicken Gingivatyp mit breiter befestigter Gingiva (85% der Patienten) sollte die Implantatschulter epicrestal zur vestibulären Knochenkante sein [9, 10, 11]
 - b) bei dünnem, stark vertikal girlandenförmig geschwungenen Gingivatyp mit wenig befestigter Gingiva (15% der Patienten) sollte die Implantatschulter 1 bis 2 mm subcresta zur vestibulären Knochenkante sein [9, 10, 11]

*Dr. Dr. Manfred Wolf
und Dr. Michael Fischer*

rung im Knochen von herausragender Bedeutung. Ist auf Grund fehlender knöcherner Basis nur ein Kompromiss möglich, sollten zuerst Hart- und Weichgewebe wiederhergestellt werden.

2. Mesio-distale Positionierung:
Interimplantärer Abstand > gleich 3 mm [5,6];
Implantat-Zahn Abstand > gleich 1,5 mm
3. Abstand des Kontaktpunktes zur approximalen Knochenoberkante 3 bis 5 mm [7,8]
4. Vestibulo-orale Positionierung:
Implantatschulter sollte 1 bis 2 mm palatinal der Verbindungslinie der zervikalen Facialflächen der Nachbarzähne sein



Dr. Dr. Manfred Wolf und Dr. Michael Fischer