Implantatprothetische Rekonstruktion eines zentralen Incisivus – eine besondere Herausforderung

Formel eins-eins

Ein Beitrag von Dr. Michael Fischer und Ztm. Benjamin Votteler, beide Pfullingen/Deutschland

Implantatprothetische Einzelzahnversorgungen sind in der prothetischen Zahnheilkunde mittlerweile keine Seltenheit mehr. Oft scheint nach Verlust eines Zahns das Setzen eines Implantats die einzig probate Lösung. Aber Vorsicht, denn insbesondere im ästhetischen Bereich gilt es vieles zu beachten, um Misserfolge zu vermeiden. Ztm. Benjamin Votteler und Dr. Michael Fischer diskutieren in diesem Beitrag anhand eines derartigen Falls, warum und wann ein individuelles Einzelzahnabutment im Frontzahnbereich wie und aus welchem Material hergestellt werden sollte.

Die Situation

Eine 28 jährige Patientin war in Folge einer Fischvergiftung gestürzt und hatte sich dabei den rechten zentralen Schneidezahn frakturiert. Trotz sofortiger zahnärztlicher Behandlung konnte der natürliche Zahn nicht erhalten werden, weshalb er vom Hauszahnarzt in München extrahiert wurde. Dort wurde auch eine herausnehmbare Interimsprothese zum Ersatz von Zahn 11 hergestellt und eingegliedert. Zur Implantation und anschließenden prothetischen Versorgung kam die Patientin auf Empfehlung des Kollegen zu uns. Aufgrund der guten Hart- und Weichgewebssituation wurde keine präimplantologische Augmentation notwendig.

Wie aus der Abbildung 1 ersichtlich wird, strahlt das Lippenbändchen in das Implantationsgebiet ein. Aus diesem Grund wurde es während der Implantation verlagert (Abb. 2 bis 4). Dadurch wird einer späteren Rezession vorgebeugt, die um das Implantatlager herum entstehen könnte. Nach drei Monaten offener Einheilung (Abb. 5) erfolgte die Abformung. Wir formen ausschließlich mit einem offenen Löffel ab. Im Labor wurde anschließend auf Basis dieser Abformung ein Meistermodell hergestellt (Abb. 6).

Der Erfolg eines solch schwierigen Falls (hohe Lachlinie, normal bis stark girlandenförmiger Gingivaverlauf, dünner Biotyp) hängt maßgeblich von:

1. der richtigen dreidimensionalen Positionierung des Implantates [1]
2. und von der Materialauswahl und des Designs des Abutments ab

Indizes

- Abutment
- Einzelkrone
- Fluoreszens
- Implantatprothetik
- Verblendkrone
- Zirkoniumdioxid

Kategorie

Produktbezogener Anwenderbericht

Abb. 1 und 2 Die Ausgangssituation nach Zahnverlust. Da das Lippenbändchen in das Implantationsgebiet strahlt, …

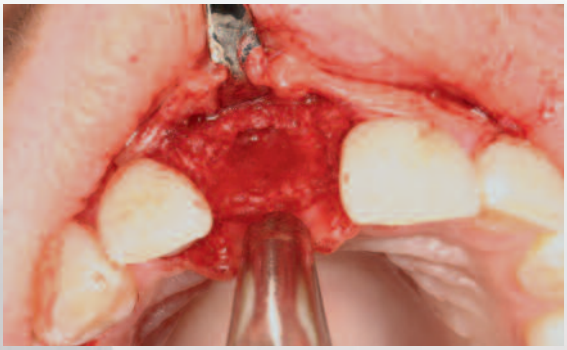

Abb. 3 und 4 … musste es während der Implantation verlagert werden. Dadurch wird verhindert, dass eine Rezession um das Implantatlager herum entsteht

Abb. 5 Drei Monate später, nachdem da Implantat offen eingeheilt war, wurde offen abgeformt

Abb. 6 Im Labor wurde anschließend ein Meistermodell hergestellt – auf eine abnehmbare, weichbleibende Zahnfleischmaske wurde verzichtet

Bei uns rangieren bezüglich des letzten Punkts Zirkoniumdioxid-Abutments mit Titan-Klebebasen an erster Stelle. Ein Vorteil eines derartigen Abutments ist unter anderem die maximale Sicherheit durch die industriell hergestellte Passung zwischen Implantat und Abutment sowie dem Schraubenlager in Titan. Die Gestaltung des Zirkoniumdioxid-Aufbaus (zum Beispiel das Austritts- oder Emergenzprofil) folgt dagegen individuellen Kriterien.

Ermittlung des Emergenzprofils

Zur Ermittlung des Emergenzprofils des Zahnes 11 gehen wir wie folgt vor:
Der kontralaterale Schneidezahn 21 wird auf einem Zweitmodell auf Gingivaniveau radiert und der Wurzelquerschnitt angezeichnet. Dann wird ein dünnes Papier aufgelegt und das Profil durchgezeichnet. Nun wird dieses Profil ausgeschnitten, gespiegelt (also einfach umgedreht) und dann am Meistermodell auf die Austrittstelle in regio 11 übertragen. Dadurch sind wir in der Lage, das Emergenzprofil bis zur Implantatschulter zu radieren (Abb. 7). Dabei ist darauf zu achten, dass das Emergenzprofil einen nach koronal aufgedehnten, progressiven Verlauf aufweist.
Natürlich kann das Emergenzprofil des Abutments auch in mehreren Schritten über Provisorien ausgeformt werden. Wir verfolgen allerdings mit großem Erfolg den hier beschriebenen Weg.

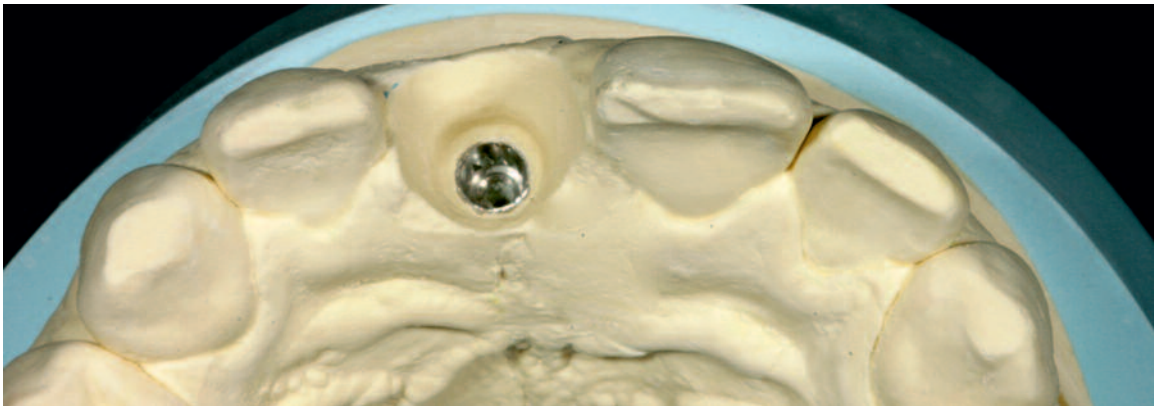

Abb. 7 Zur Ermittlung des Emergenzprofils wurde das Austrittsprofil des kontralateralen Schneidezahns gespiegelt auf die regio 11 übertragen und das Emergenzprofil bis zur Implantatschulter radiert

Abb. 8
Das Emergenzprofil sollte einen nach koronal aufgedehnten, progressiven Verlauf aufweisen. Nun fertigen wir ein Wax-up des Zahns 11, das palatinal und vestibulär mit Silikonkontern gesichert wird

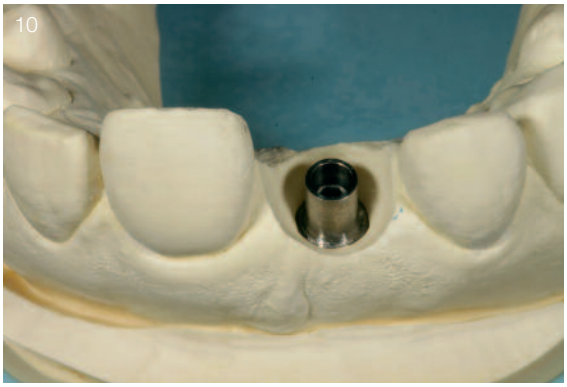

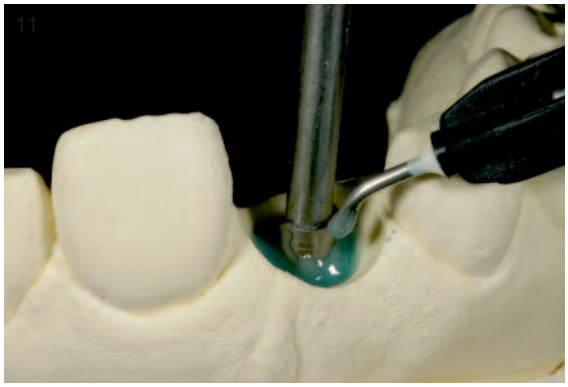

Abb. 9 bis 11
Nun wird das Abutment in das Laboranalog eingeschraubt, das Emergenzprofil isoliert und die radierte Alveole mit lichthärtendem Kunststoff befüllt. Unbedingt zwischenhärten, da nach dem Auftrag des supragingivalen Anteils sonst dieser Anteil nicht korrekt poly-merisiert

Auf Basis des manipulierten Modells fertigen wir ein Wax-up des Zahns 11 (Abb. 8). Von diesem wird von palatinal und vestibulär ein Silikonvorwall erstellt.

Anfertigung des individuellen Abutments

Im nächsten Schritt wird das Abutment (Abb. 9) in das Laboranalog eingeschraubt und das – wie oben beschrieben radierte – Emergenzprofil isoliert (Abb. 10) und mit lichthärtendem Kunststoff aufgefüllt (Abb. 11). Zu diesem Zeitpunkt ist eine Zwischenhärtung notwendig, um eine vollständige Polymerisation des lichthärtenden Kunststoffes in der Tiefe des Sulcus zu erhalten. Anschließend wird der supragingivale Anteil des Abutments aufgetragen und unter einer UV-Lampe polymerisiert.

Um am Abutment glatte Flächen und einen definierten Präparationsrand zu erhalten, wird der Zervikalbereich im Parallelfräsgerät der paragingival nachgefräst und die Labial-, Aproximal- und Palatinalfläche mit einem 2°-Fräser angelegt. In den Abbildungen 12 und 13 ist der fertige Abutment-Prototyp aus dem lichthärtenden Kunststoff dargestellt. Die Inklination und die Palatinalfläche wurden frei Hand geschliffen und das Platzangebot mit den zuvor erstellten Vorwällen kontrolliert.

Das Abutment wird im Kopierfräsverfahren in Zirkoniumdioxid umgesetzt. Aufgrund der Möglichkeit, den Vergrößerungsfaktor am Kopierfräsgerät individuell zu beeinflussen sind beeindruckende Passungen zwischen Zirkoniumdioxid-Aufbau und der Klebebasis möglich. Alternativ kann dieser Schritt auch mit CAD/CAM-Systemen durchgeführt werden: entweder via Doppelscanverfahren oder mittels einer Abutmentdesign-Software.

Der Weißling wird nach dem Kopierfräsen geglättet und im Labialbereich, auf Gingivaniveau, eine Hohlkehle für die Keramikschulter der späteren Versorgung angelegt (Abb. 14).

Das derart bearbeitete Abutment wird nun noch der Zahnfarbe entsprechend eingefärbt und dichtgesintert (Abb. 15). Nach dem Sintervorgang werden Feinkorrekturen vorgenommen um die Endpassung einzustellen (Abb. 16). Das Abutment wird in unserem Fall mit einem Liner überschichtet und die reduzierte Schulter mit Schichtkeramik wieder angebrannt. Zudem wird eine dünne Schicht Keramik über das gesamte Zirkoniumdioxid-Abutment aufgebracht (Abb. 17). Das so hergestellte Abutment weist 3 Vorteile gegenüber präfabrizierten Abutments auf:

- Die Überschichtung mit Glaskeramik ermöglicht es, das Abutment anzuätzen; ein wichtiger Vorteil der eine ädhäsive Verklebung der Krone mit dem Abutment erst ermöglicht.
- Die Lichtleitung in die Gingiva erhöht sich mit dem aufgebrannten Hals drastisch, da die Lichtleitung bei Zirkoniumdioxid mit einer Stärke von 3 mm im Paragingivalbereich des Abutments auf nahezu Null sinkt.
- Ein weiterer Vorteil ist der, dass durch das Überschichten mit Liner und Keramik, die Fluoreszenz – Zirkoniumdioxid besitzt eine sehr schwache Fluoreszenz – deutlich erhöht wird.

Ein weiterer wichtiger Punkt, warum wir dieser Art des Abutments in unserem Approach den Vorzug geben, ist die Verklebung der Titanklebebasis mit dem Zirkoniumdioxid-Aufbau [2-5]. Allerdings ist – für diesen Zweck – von der

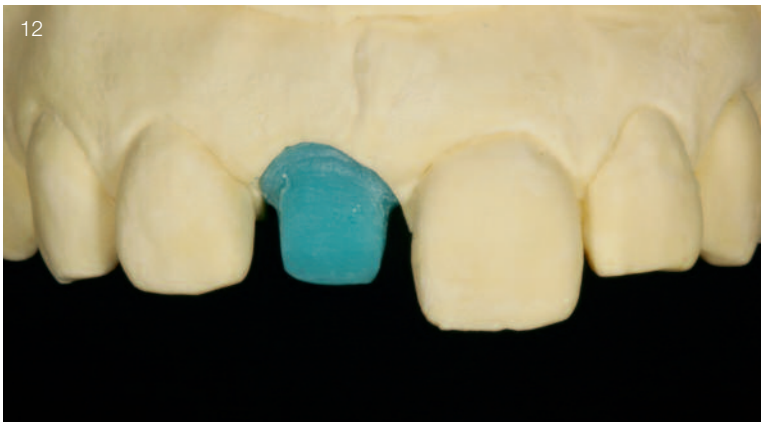

Abb. 12 und 13 Hier ist der fertige Abutment-Prototyp dargestellt. Während die Einschubbereiche mit 2°-Fräsern angelegt wurden, wurde die Inklination und die Palatinalfläche frei Hand geschliffen

Abb. 14 Der Prototyp wurde mit einem Kopierfräser auf einen ZrO_2-Weißling übertragen. Dieser wird nach dem Kopierfräsen geglättet und labial, auf Gingivaniveau, mit einer Hohlkehle für die Keramikschulter versehen

Abb. 15 Der eingefärbte und dichtgesinterte Weißling. Dadurch, dass man mit dem Kopierfräser den Schrumpfungsfaktor individuell einstellen kann, werden perfekte Passungen möglich

Abb. 16 Das dichtgesinterte Abutment wird nochmals leicht überarbeitet, um die Passung einzustellen

Abb. 17 Das Abutment wird mit einem Liner versehen und die reduzierte Schulter mit Schichtkeramik versehen. Oben drauf kommt eine dünne Schicht Keramik, damit es später angeätzt werden kann



Abb. 18 Vor dem Verkleben wird das Zirkoniumdioxid-Abutment mit 1 bar Druck und 110 µm Al_2O_3 auf der Innenseite gereinigt. Die Titan-klebebasis wird dagegen mit 2 bar und 50 µm Al_2O_3 aufgeraut

Verwendung weit verbreiteter „Laborkleber" wie Nimetic cem oder AGC Cem gänzlich abzuraten.

Eine Studie die Licht ins Dunkel dieses oftmals vernachlässigten Arbeitsschrittes brachte, stammt von PROWITAL (ehemals Wieland Dental Implants) unter Leitung von *Ztm. Rüdiger Meyer* [6]. Die neueste Entwicklung zu diesem Thema kommt von der Industrie. Ivoclar Vivadent bietet mit Multilink Implant einen speziell entwickelten Kleber. Dieser lässt sich sehr gut verarbeiten und weist hervorragende physikalisch-mechanische Messwerte auf. Die Haftkraft bei diesem Verbundsystem liegt laut Studie [7] um 45 % höher als beim bisherigen Goldstandard Panavia F 2.0 (Kuraray-Dental) und um zirka 25 % höher als bei RelyX Unicem (3 M ESPE). Bei massiven Abutments gibt die schnelle Selbsthärtung des dualhärtenden Klebekomposits Multilink Implant zusätzlich Sicherheit, da aufgrund der großen Zirkoniumdioxid-Schichtstärken nicht gewährleistet ist, dass das Licht ausreichend bis zum Komposit vordringt und dieses aushärtet.

Die höchsten Haftwerte in einer Studie [6], in der die Oberflächenkonditionierung und das Aushärteverfahren untersucht wurden, ergaben sich bei folgenden Parametern:

Zirkoniumdioxid-Abutment mit 1 bar Druck und 110 µm Al_2O_3 auf der Innenseite (Klebefläche) reinigen, Titanklebebasis mit 2 bar und 50 µm Al_2O_3 abstrahlen (Abb. 18). Beide Klebeflächen mit Monobond Plus benetzten (Abb. 19 und 20) und 1 min einwirken lassen, danach verpusten. Im Anschluss Multilink Implant auf die Innenseite des ZrO2-Abutments aufbringen und mit der Ti-Klebebasis zusammenfügen (Abb. 21 und 22).

Multilink Implant ist ein dualhärtendes Komposit. Die optionale Lichtpolymerisation erhöht die Klebekraft in diesem Versuchsaufbau gegenüber einer 24stün-

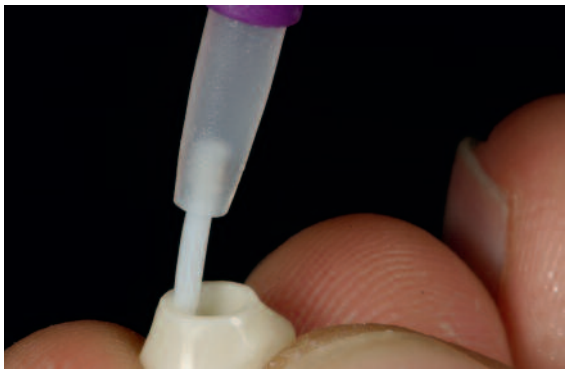

Abb. 19 und 20 Beide Klebeflächen werden mit Monobond Plus benetzt, das 1 min einwirken und dann verpustet werden muss

Abb. 21 und 22 Auf die Innenseite des ZrO2-Abutments wird Multilink Implant aufgebracht und mit der Ti-Klebebasis zusammen gefügt

digen Selbstaushärtung um etwa 29 % und gegenüber einer Selbstaushärtung von 45 min um cirka 48 %. Somit ist die Lichtpolymerisation einer Selbstaushärtung vorzuziehen. Ein weiterer Vorteil, den die Lichtpolymerisation mit sich bringt, ist die, dass die Sauerstoffinhibitionsschicht am Kompositüberschuss deutlich reduziert ist.
Wie alle Komposite bildet auch Multilink Implant unter Sauerstoffatmosphäre eine Inhibitionsschicht. Das bedeutet, die oberste Schicht des Komposits (in etwa 100 µm) die während der Polymerisation mit dem Luftsauerstoff reagiert, härtet nicht aus. Um dieses Problem zu umgehen, bieten sich zwei Möglichkeiten.

- Man entfernt den Kompositüberschuss nach dem Aufsetzten des Zirkoniumdioxid-Aufbaus auf die Klebebasis gründlich und benutzt ein Glyceringel (Airblocker), das vor der Lichtpolymerisation auf die Klebefuge aufgebracht wird und somit das Ausbilden einer Inhibitionsschicht verhindert.
- Man arbeitet mit einem Kompositüberschuss. Die Klebefuge wird nach dem Aufsetzen der beiden Teile nicht versäubert. Nach der Polymerisation werden die Überschüsse mit einem scharfen Instrument abgesprengt.

Abschließend wird in beiden Fällen die Klebefuge mit Gummipolierern überarbeitet und auf Hochglanz poliert. Das Ergebnis unserer Bemühungen ist eine perfekte Fügestelle (Abb. 23). Bevor es an die Herstellung der Lithiumdisilikat-Krone geht, wird mit dem Silikonschlüssel nochmals überprüft, ob wir auf dem richtigen Weg sind (Abb. 24).

Gerüstherstellung für die Lithiumdisilikat-Krone

Ist das Abutment wieder im Labor, wird es gereinigt und desinfiziert, der Schraubenkanal verschlossen (zum Beispiel mit Knetsilikon) und das Abutment wie ein natürlicher Pfeilerzahn weiterbehandelt. Es wird mit Platzhalterlack versehen und vorgewärmt, um beim Tauchen eine gleichmäßig dünne Wachsstärke zu erhalten. Das Gerüst wird in verkleinerter Zahnform modelliert um beim Verblenden eine kontrollierte Schrumpfung gewährleisten zu können (Abb. 25). Je nachdem, welcher Zahn kopiert werden soll kommt zum Pressen ein LT oder MO Pressrohling zum Einsatz (Abb. 26). Dadurch lässt sich die Transparenz oder der Helligkeitswert gezielt steuern. Nach dem Pressen wird der Presskanal verschliffen und das Gerüst aufgepasst (Abb. 27).

Verblendung des Lithiumdisilikat-Gerüsts

Anmerkungen zum Verblenden. Ein Washbrand vor dem Hauptbrand bringt zwei Vorteile mit sich:

- einen optimalen Haftverbund zwischen dem Schichtmaterial und dem gepressten Gerüst
- eine natürlichere Ästhetik, denn das Gerüst wird mit fluoreszierenden Malfarben charakterisiert, um Bereiche mit höherem Chroma von Anfang an (von innen heraus) zu unterstützen.

Abb. 23 Abschließend wird die Klebefuge mit Gummipolierern überarbeitet und auf Hochglanz poliert. Wurde das Protokoll konsequent eingehalten, ist eine perfekte Fügestelle sicher

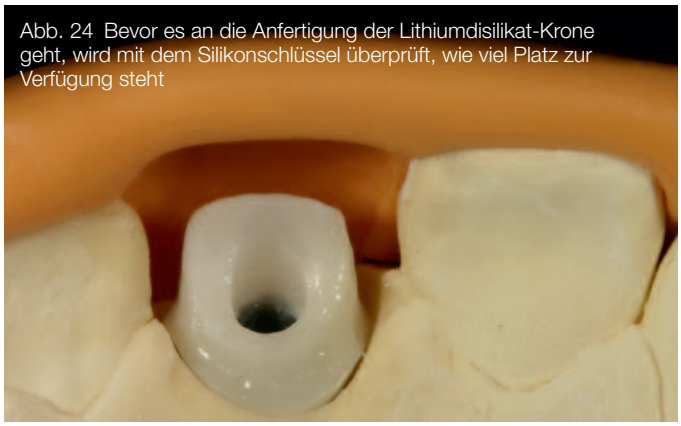

Abb. 24 Bevor es an die Anfertigung der Lithiumdisilikat-Krone geht, wird mit dem Silikonschlüssel überprüft, wie viel Platz zur Verfügung steht

Abb. 25 Das Abutment wird wie ein natürlicher Pfeilerzahn behandelt. Der Zahn wird verkleinert modelliert um beim individualisieren mit Verblendkeramik die Schrumpfung kontrollieren zu können

Abb. 26 In unserem Fall kam ein Pressrohling mit mittlerer Opazität zum Einsatz (MO). Dadurch lässt sich der Helligkeitswert gezielt steuern

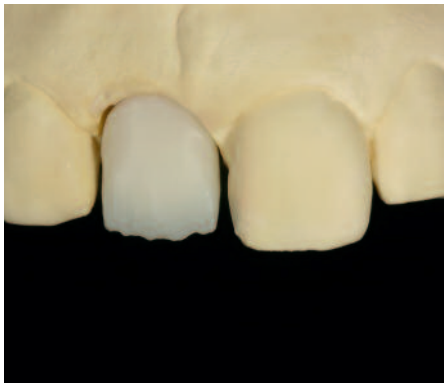

Abb. 27 Das gepresste, ausgearbeitete und aufgepasste Gerüst auf dem Meistermodell. Bevor es ans Schichten geht, können farbliche Modifikationen, direkt auf dem gepressten Körper vorgenommen werden

Abb. 28 und 29 Für den 2. Brand wird der Zahn leicht überdimensioniert geschichtet, damit die Zahnform und Oberflächentextur durch Beschleifen erarbeitet werden kann

Nach dem Charakterisieren wird das Gerüst, beispielsweise mit Dentinmasse bepudert und anschließend gebrannt. Wir brennen diesen Washbrand um 20°C höher als den 1. Dentinbrand. Dieser beinhaltet alle internen Charakteristika die kopiert werden sollen.

Beim 2. Brand wird der Zahn leicht überdimensioniert geschichtet, damit wir die Zahnform und Oberflächentextur des Nachbarzahnes später durch Beschleifen exakt kopieren zu können (Abb. 28 und 29). Eventuell werden nochmals kleinere Korrekturen mit opaleszierenden Schmelzmassen nötig (Abb. 30).

Nach dem Korrekturbrand werden die Zahnform, Lichtleisten und Oberflächentextur mit Diamanten und Diamantgummierern erarbeitet. Goldpuder weist uns den Weg … (Abb. 31).

Um eine Seidenmatte Oberfläche zu erhalten, wird der Glanzbrand lediglich 20 Sekunden auf Endtemperatur gehalten.

Abb. 30 Kleinere Korrekturen werden mit ??-Masse durchgeführt. Sie der Korrektur der Form und haben keinen Einfluss auf die Farbwirkung

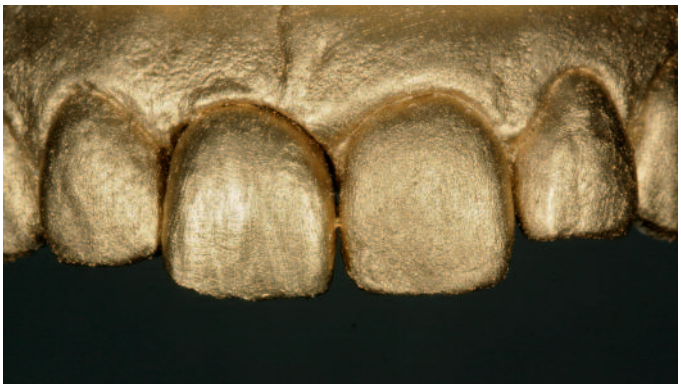

Abb. 31 Die Krone nach dem Brand: mit Diamanten und Steinen muss die Oberfläche bearbeitet werden. Goldmittel ist hierfür sehr hilfreich, denn es macht unsichtbares sichtbar

Abb. 32 und 33 Für eine Seidenmatte Oberfläche der Krone wird der Glanzbrand 20 Sekunden auf Endtemperatur gehalten. Der Glanzgrad orientiert sich am Nachbarzahn und wird am Poliermotor eingestellt

Der gewünschte Glanzgrad orientiert sich am Nachbarzahn und wird dann am Poliermotor mit einem gewässerten Filzrad und einer Bims-Sidolmischung eingestellt (Abb. 32 und 33).

Vorbereitungen zur Verklebung von Krone und Abutment

Ein wichtiger Arbeitsschritt vor dem Einsetzen ist die Ätzung der Keramikoberflächen. Die Innenseite der Krone darf auf keinen Fall angestrahlt werden, da die Festigkeit dadurch beeinträchtigt wird. Da das Abutment auf der Oberfläche mit IPS e.max ceram überschichtet ist (Fluorapatit verstärkte Keramik), kann es geätzt werden (Abb. 34). Nach 20 Sekunden Einwirkzeit (4,5 %ige Flusssäure) weist die Oberfläche das größte retentive Ätzmuster auf. Die Vollkeramikkrone besteht an der Innenseite aus Lithiumdisilikat und wir daher ebenfalls 20 Sekunden geätzt (Abb. 35).

Befestigt wird die Krone auf dem Abutment (Abb. 36 und 37) vom Behandler mit einem Klebekomposit, zum Beispiel Variolink Veneer oder Multilink Implant.

Um zu verhindern, dass das Befestigungskomposit in den Sulkus eindringt, wird ein Faden gelegt. Nach der Einprobe werden die Kroneninnenseite und die Oberfläche des Abutments mit Alkohol gereinigt und anschließend mit Silan konditioniert.

Wird rein lichthärtend (beispielsweise mit Variolink Veneer) eingesetzt können alle Überschüsse ohne Zeitdruck entfernt werden. Abschließend wird die Krone von allen zugänglichen Seiten 30 Sekunden lang mit einer UV-Lampe den Herstellerangaben entsprechend polymerisiert (Abb. 38). Ist dies geschehen, muss der Faden entfernt und der Sulkus unter Zuhilfenahme einer Lupenbrille peinlichst genau auf Kompositüberschüsse kontrolliert werden.

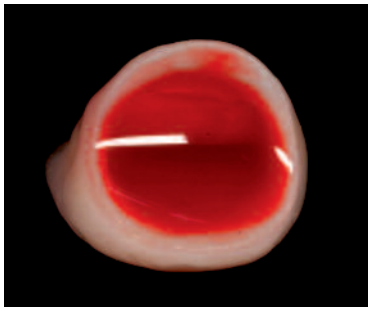

Abb. 34 und 35 Ein wichtiger Arbeitsschritt vor dem Einsetzen ist das Ätzen der Keramikoberflächen. Auf keinen Fall darf Die Innenseite der Krone angestrahlt werden, da ansonsten die Festigkeit beeinträchtigt wird. Nach 20 Sekunden Einwirkzeit der 4,5 %igen weist die Oberfläche des Abutments das größte retentive Ätzmuster auf. Die Vollkeramikkrone wird ebenfalls 20 Sekunden geätzt

Abb. 34 und 35 Das individuelisierte Zirkoniumdioxidabutment bei der Ästhetikeinprobe. Das Chroma stimmt mit der eigentlichen Zahnkrone überein

Abb. 38 Wird rein licht- und nicht dualhärtend eingesetzt, können in Ruhe alle Überschüsse werden. In unserem Fall werden alle zugänglichen Seiten 30 Sekunden lang mit einer UV-Lampe polymerisiert

Abb. 39 Nach dem Polymerisieren wird der Faden entfernt und unter Zuhilfenahme einer Lupenbrille der Sulkus peinlichst genau auf Kompositüberschüsse kontrolliert. Eine Röntgenkontrolle liefert letzte Sicherheit

Die Okklusion wird mit Shimstockfolie überprüft. Zum Abschluss erfolgt eine Röntgenkontrolle (Abb. 39).

Diskussion

Eine derart aufwendige Abutmentgestaltung ist nur beim dünnen und normalen parodontalen Biotyp sinnvoll [8, 9]. Ein dünnes, girlandenförmiges Parodontium (die Dicke der keratinisierten Gingiva beträgt hier 0,6 bis 0,9 mm), zieht folgende wichtige Punkte nach sich, die bei der Planung und Durchführung der Prothetik beachtet werden müssen, um der Natur ein Stück näher zu kommen:

- Geringer Anteil an befestigter Gingiva
- Dreieckige klinische Kronen mit schmalen interdentalen Kontaktzonen
- Reaktion auf chirurgische/prothetische Interventionen mit Weichteilrezessionen
- Prädisposition zur Ausbildung von Defekten aufgrund von Resorptionsvorgängen nach Zahnextraktionen mit Kollaps der Interdentalpapillen
- Durchschimmern der Parodontalsonde beim Sondieren

Bei dickem parodontalen Biotyp (die keratinisierte Gingiva weist eine Dicke zwischen 1,0 und 1,3 mm auf) liegt eine gleichförmige Weichgewebe- und Knochenarchitektur vor.

- Geringe Unterschiede zwischen bukkalen, marginalen und approximalen Weichgewebe- und Knochenhöhen
- Kurze Interdentalpapillen
- Fibröser Charakter des Weichgewebes
- Tendenz zur Narbenbildung
- Rechteckige anatomische Kronen mit bauchigen Konvexitäten
- Flächiger Kontakt zwischen den klinischen Kronen
- Geringere Tendenz zur Rezessionsbildung
- Kein Durchschimmern der Parodontalsonde beim Sondieren

In diesem Fall ist die Materialwahl und Herstellungsart des Abutments – zumindest was die rosa Ästhetik betrifft – nicht von so großer Bedeutung. Man könnte genauso mit einem Metallabutment oder einem Zirkoniumdioxid-Abutment ohne zusätzlich aufgebrannte Keramikstufe arbeiten.

Allerdings ist zur Rekonstruktion der weißen Ästhetik Zirkoniumdioxid als Abutmentmaterial klar im Vorteil gegenüber metallischen Abutments, da die Lichtdynamik bei wechselnden Lichtverhältnissen (zum Beispiel bei seitlichem Lichteinfall) nicht von einem Metalluntergrund gestoppt wird.

Die Entscheidung für die offene Einheilung liegt darin begründet (*Anthony G. Sclar*), dass ausreichend Zeit für die Reifung des Weichgewebes bis zum Beginn der prothetischen Versorgung gewonnen wird und kein Freilegungseingriff nötig ist. Somit bleibt die Blutversorgung des Gebietes erhalten [10]. Zu-

Abb. 40 bis 44 Abschlussaufnahmen: eine derart aufwendige Abutmentgestaltung ist nur beim dünnen und normalen parodontalen Biotyp sinnvoll, da die Parodontalsonde beim Sondieren durchschimmert. Die Gewebe sind stabil …

dem werden die Behandlungszeit und weitere Unannehmlichkeiten für den Patienten reduziert.

Eine offene Einheilung ist jedoch nur möglich, wenn genügend befestigte Gingiva vorhanden ist. Musste jedoch Weichgewebe augmentiert werden, so ist eine geschlossene Einheilung unabdingbar.

Das Lippenbändchen musste in unserem Fall, aufgrund des vorliegenden parodontalen Biotyps, verlagert werden. Dadurch, dass es in die periimplantäre befestigte Gingiva einstrahlte, hätte es eine Rezession provozieren können.

Im vorliegenden Fall wurde eine sulkuläre Schnittführung ohne Entlastung gewählt. Der Vorteil besteht in der visuellen Kontrolle der vestibulären Knochenlamelle. Das Periost muss nur geringfügig abpräpariert werden, wodurch es nur zu einem Knochenverlust kommt. Es entsteht jedoch keine Narbenbildung. Anschließend kann festgehalten werden, dass die Versorgung der Patienten mit einem Einzelzahnimplantat gelungen ist. 12 Wochen post OP sind die Gewebe stabil und die junge Patientin ist hoch zufrieden (Abb. 40 bis 46).

Abb. 45 und 46 … und die junge Patientin ist hoch zufrieden

Produktliste

Produkt	Name	Hersteller/Vertrieb
Abformmaterial, zweiphasig	Honigum	DMG
Abutment	ST	Astra Tech
Befestigungssystem	Multilink Implant	Ivoclar Vivadent
Implantatsystem	Astra	Astra Tech
Isolierung	ceramill sep	AmannGirrbach
Knetsilikon	Matrixform	Anaxdent
Kopierfrässystem	ceramill multi-x	AmannGirrbach
Liner	IPS e.max Ceram ZirLiner	Ivoclar Vivadent
Lithiumdisilikat	IPS e.max Press, MO	Ivoclar Vivadent
Modellierkunststoff, lichthärtend	ceramill gel	AmannGirrbach
Retraktionsfaden	Utrapak #1	Ultradent Products
Spacer	Ibuki Barrier Set	Anaxdent
Silan	Monobond-S, Monobond Plus	Ivoclar Vivadent
Verblendkeramik	IPS e.max Ceram	Ivoclar Vivadent
Zirkoniumdioxid	ceramill zi	AmannGirrbach

Zu den Personen

Nach dem Abitur 1997 absolvierte Benjamin Votteler seine zahntechnische Ausbildung 2001als Jahrgangsbester. Zwischen 2001 und 2005 sammelte er Erfahrungen in verschiedenen Labors im Stuttgarter Raum sowie in Kalifornien und der Schweiz. Im März 2006 legte er die Meisterprüfung in Stuttgart ab. Seit April 2006 führt er gemeinsam mit seinem Vater ein Dentallabor in Pfullingen. 2004 wurde er Mitglied bei der dental excellence international laboratory network e.V. (ehemals: dental excellence – International Laboratory Group). Sowohl 2005 und 2007 nahm er erfolgreich an dem internationalen Wettbewerb um den Okklusalen Kompass teil, wobei er jeweils unter die ersten drei Plätze kam. 2009 wurde er mit dem „besten Vortag“ der ADT ausgezeichnet.Seit 2006 ist er Autor von zahlreichen Fachpublikationen. In dem Keramik-Masterworkshop „press to success“ (Ivoclar Vivadent) erarbeitet er mit den Kursteilnehmern seine keramische Schichttechnik.

Dr. med. dent. Michael Fischer absolvierte seine Ausbildung zum Zahntechniker von 1992 bis 1995, um direkt im Anschluss sein Studium der Zahnheilkunde in Tübingen zu beginnen, das er 2000 abschloss. Im selben Jahr erhielt er seine Approbation. Promotion mit dem Thema: Festigkeitsprüfung 3-gliedriger Vollkeramik Frontzahnbrücken auf einem neu entwickelten Prüfmodell. 2003 folgte die Niederlassung in eigener Praxis. Sein Tätigkeitsschwerpunkt ist die Implantologie, 2005 kam noch die Parodontologie hinzu. Seit 2005 ist er zusammen mit Ztm. Benjamin Votteler als Referent tätig. In Praxisworkshops (buchbar über Astratech) gibt er sein Wissen auf dem Gebiet der Implantation an Kollegen weiter.

Kontaktadressen

Benjamin Votteler • Dentaltechnik Votteler GmbH & Co.KG • Arbach ob der Strasse 10
72793 Pfullingen • Fon + 49 7121 97800 • dentaltechnik@votteler.eu • www.votteler.eu
Dr. Michael Fischer • Hohe Straße 9/1 • 72793 Pfullingen • Fon +49 7121 9729-15
info@drmichaelfischer.de • www.drmichaelfischer.de

Hier kommt das Cover der entsprechenden Ausgabe rein

Implantatprothetische Rekonstruktion eines zentralen Incisivus – eine besondere Herausforderung

Formel eins-eins

Ein Beitrag von Dr. Michael Fischer und Ztm. Benjamin Votteler, beide Pfullingen/Deutschland

Literaturangabe

[1] Fischer, M.; Wolf, M.: „Fortschrittlich orientierte Zahnärzte sind notwendig ...“. teamwork 2007; 1: 55

[2] U. Salz, G. Arnetzl: Neues selbsthärtendes, selbstätzendes Komposit-Befestigungsmaterial. ZWR – Das Deutsche Zahnärzteblatt 116, 607 (2007)

[3] Ceballos, L.; Garrido, M. A.; Fuentes, V.; Rodriguez. J.: Mechanical characterization of resin cements for luting fiber posts by nanoindentation. Dent. Mater. 2007; 23: 100

[4] Edelhoff, D.; Ozcan, M.: To what extent does the longevity of fixed dental prostheses depend on the function of the cement? Working Group 4 materials: cementation. Clin. Oral Impl. Res. 2007; 18 (Suppl. 3): 193

[5] Vrochari, A. D.; Eliades, G.; Hellwig, E.; Wrbas, K. T.: Curing efficiency of four self-etching, self-adhesive resin cements. Dent. Mater. 2009; 25: 1104

[6] Meyer, R.: Verklebung: Individuelle Aufbauten auf Titanbasen. Zahntech. Mag. 2010; 14: 94

[7] Wissenschaftliche Dokumentation Multilink Implant. Ivoclar Vivadent, http://www.ivoclarvivadent.com/de/alle/produkte/befestigungmaterialien/adhaesive-befestigungs-composite/multilink-implant

[8] Kois, JC.: The Restorative-Periodontal Interface: Biological Parameters. Perio 200, 1996; 11: 29-36

[9] Weber, HP.; Buser, D.; Donath, K.; et al.: Comparisons of healed tissues adjacent to submerged and nonsubmerged unloaded titanium dental implants. A histometric study in beagle digs. Clin Oral Implants Res 1996; 7: 11-19

[10] Dieterich, H.: Plastische Parodontalchirurgie – Behandlungstechniken für Weichgewebsdefekte zur funktionellen und ästhetischen Rehabilitation. teamwork 2006; 5: 420-434