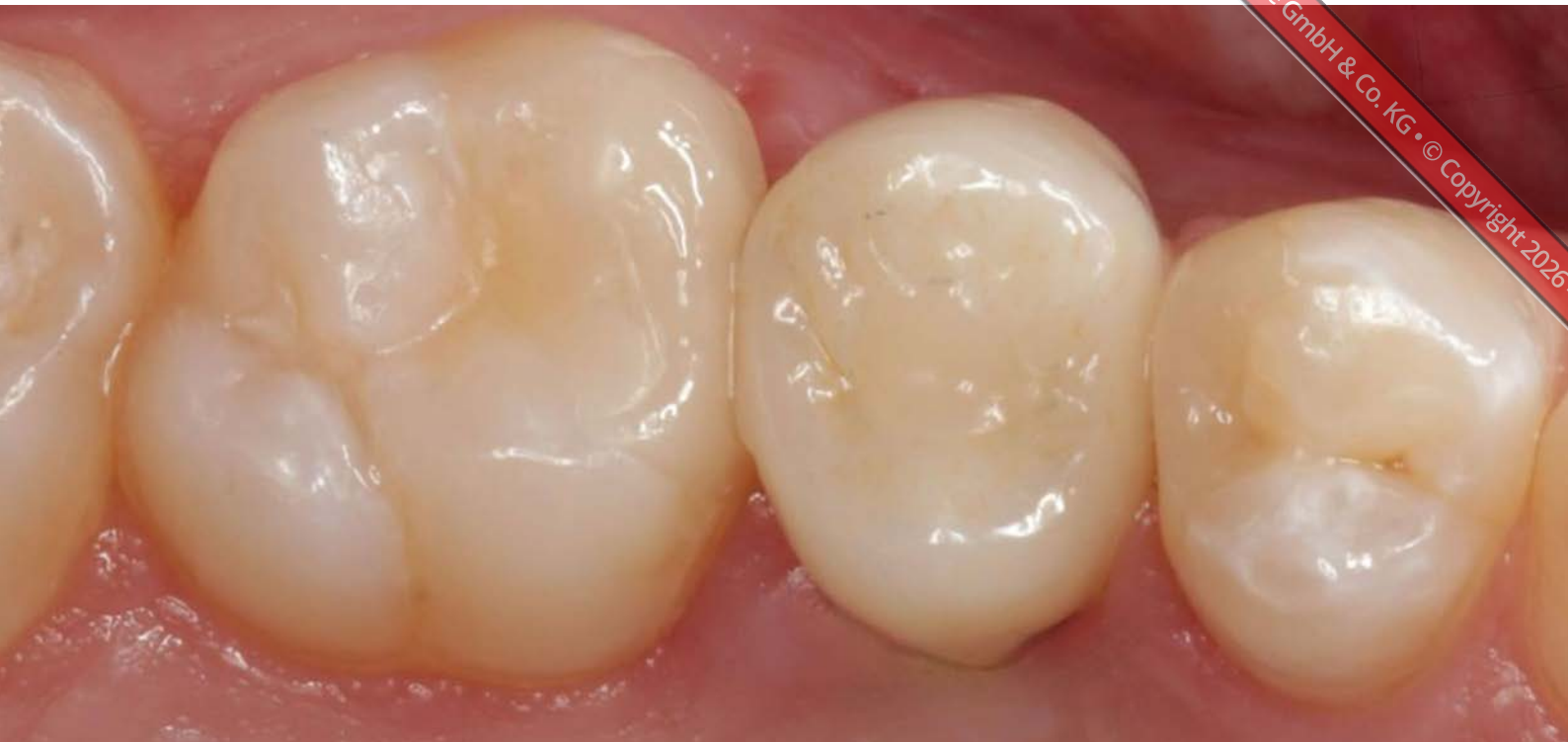



Implantatprothetische Rehabilitation bei Nichtanlage

Therapie nach Milchzahn-Ankylose und Infraposition

Ein Beitrag von Dr. Michael Fischer

Ist die Dentition gestört, kann es zu einer Nichtanlage einzelner oder mehrerer bleibender Zähne kommen. Im geschilderten Fall betraf das einen Prämolaren im Oberkiefer mit einem nichtangelegten Zahn 15 und einem persistierenden Milchzahn 55, was im Verlauf der Jahre zu einer mesialen und distalen Kippung der Nachbarzähne 16 und 14 geführt hatte. Die Situation konnte nach zuvor erfolgter, mehrjähriger kieferorthopädischer Therapie mit einem Implantat in regio 15 und approximalen, keramischen „Chips“ an den beiden Nachbarzähnen ästhetisch und funktionell langfristig behoben sowie kostenseitig effizient durchgeführt werden.

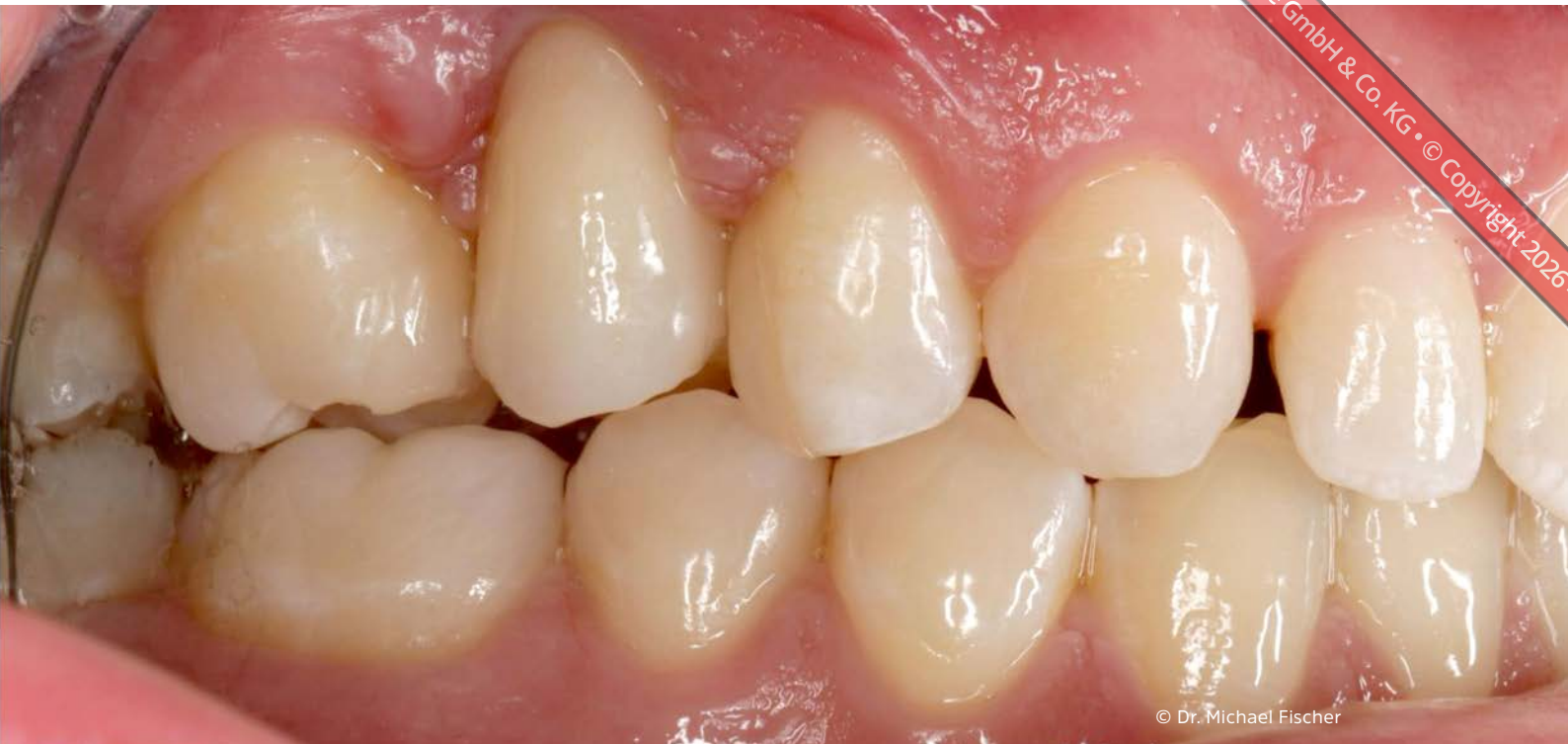Eine Nichtanlage von Zähnen (Hypodontie) als genetische Anomalie tritt bei etwa 5 % der europäischen Bevölkerung auf, wobei es bei Frauen häufiger auftritt als bei Männern. Etwa dreiviertel der Patienten fehlen dann ein oder zwei Zähne [5]. Betroffen ist häufiger jeweils der distale Zahn eines Zahntyps. So liegt die Nichtanlage von Zahn 15 um 1,5% höher als von Zahn 14 [1]. Am häufigsten von einer Aplasie betroffen sind die unteren zweiten Prämolaren, gefolgt

von den oberen seitlichen Inzisivi und den oberen zweiten Prämolaren. [4]

Kieferorthopädische Vorbehandlung

Vor seiner implantatprothetischen Behandlung war der 2003 geborene Patient, bei dem im Alter von 15 Jahren die Nichtanlage von Zahn 15 diagnostiziert wurde, aufgrund seiner dentalen Situation im Oberkiefer bereits seit Jugend-

tagen in kieferorthopädischer Behandlung gewesen. Hierbei konnte im zweiten Quadranten eine weitestgehend reguläre Bisslage geschaffen werden. Der Milchzahn sollte aufgrund meist guter Prognosen erhalten werden, und eine mögliche Infraokklusion mittels Komposit im direkten Verfahren oder einer keramischen Teilkrone in Form eines okklusalen Deckels, prothetisch versorgt werden. Eine nachhaltig implantatprothetisch kaufunktionelle und ästhetische



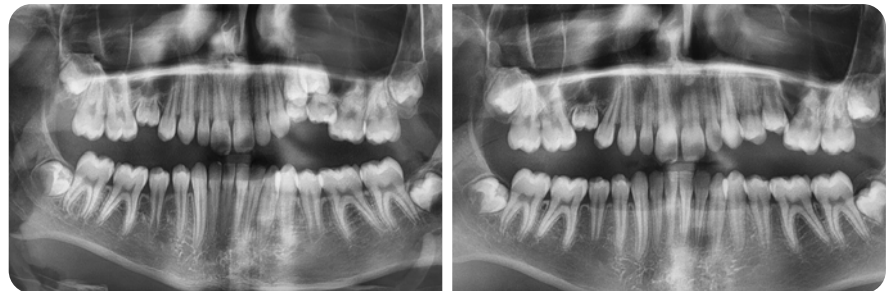© Dr. Michael Fischer

Rehabilitation im ersten Quadranten hingegen war aufgrund der vorliegenden Ankylose von Milchzahn 55 und der Nichtanlage von Zahn 15 zu dieser Zeit noch nicht indiziert (**Abb. 1 bis 3**). Zahnimplantationen sollten, solange der Patient noch in der Wachstumsphase ist, möglichst vermieden werden, da implantatgetragene Zähne ankylotisch einheilen und vertikal nicht parallel mit dem Kieferknochen wachsen. Als Folge stehen sie im Laufe der Jahre gegenüber den Nachbarzähnen zumeist in Infraokklusion [2]. Zudem ist bei Nichtanlagen neben einem vertikal auch mit einem horizontal verminderten Volumen des Alveolarfortsatzes zu rechnen. Auch dessen knöcherne Struktur ist nicht vergleichbar mit der Struktur, wie sie in Zahnlücken ehemals normal bezahnter Patienten – in der Regel spongios mit einer dünnen Kortikalis – vorzufinden ist. Ebenso war zu berücksichtigen, dass mit der Nichtanlage ein Mangel an befestigter Gingiva einhergehen kann.

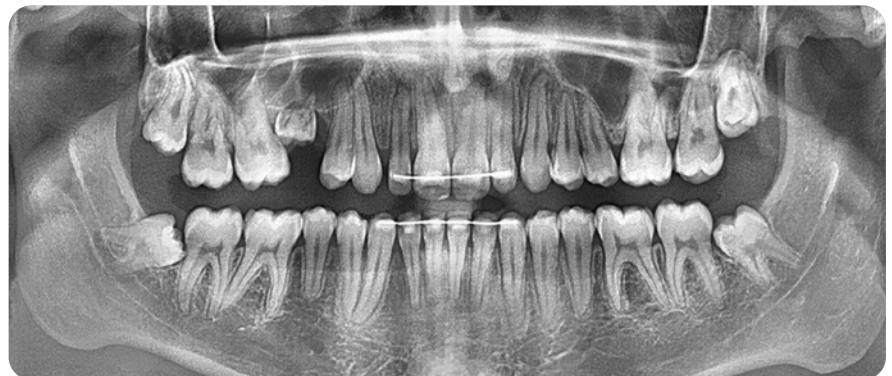Mit einer implantatprothetischen Versorgung nach der Wachstumsphase hingegen kann das erwünschte Ziel einer funktionellen und ästhetischen Rehabilitation erreicht werden. So zeigte sich

in einem direkten Vergleich der Implantatüberlebensraten von Patienten mit Zahnnichtanlagen bei Kindern mit 72,4% eine deutlich schlechtere Über-

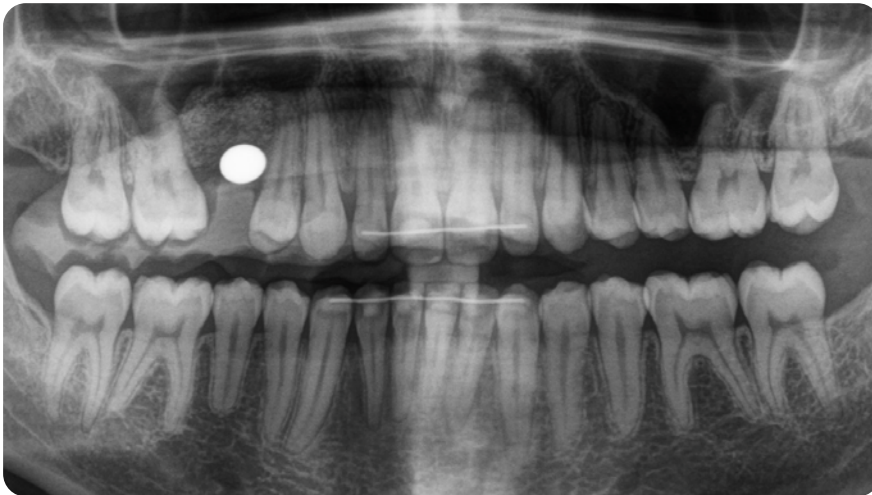
lebensrate als bei Adoleszenten mit 93% und vor allem gegenüber jungen Erwachsenen, die mit 97,4% die besten Ergebnisse erreichten. In den Leitlinien



^ 01/02 Kieferorthopädische Vorbehandlungen im ersten und zweiten Quadranten



^ 03 Situation nach kieferorthopädischer Behandlung mit mesial bewegtem Zahn 14 und in Infraokklusion stehendem Milchzahn 55



^ 04 Planung des Implantats nach Augmentation und Extraktion der Weisheitszähne mit Messkugel

zu „Zahnimplantatversorgungen bei multiplen Zahnnichtanlagen und Syndromen“ (DGZMK/DGI) wird speziell unter dem Aspekt einer geplanten Implantation daher auch eine klare Empfehlung gegeben: „Die Erhaltung des Milchzahnes an der Stelle eines nicht angelegten bleibenden Zahnes kann nach Literaturangaben eine lange Verweildauer ergeben und bewirkt eine Erhaltung des Alveolarfortsatzes im krestalen Anteil, so dass eine temporäre Erhaltung bis zur Implantationsfähigkeit sinnvoll sein kann.“ Zumal persistierende Milchzähne insbesondere Milchmolaren hohe Überlebensraten von fast 90% über zehn Jahre zeigten. Darüber hinaus birgt eine Implantatversorgung vor dem Abschluss

des Wachstums das Risiko einer Wachstumshemmung des Alveolarfortsatzes an der Implantationsstelle, was wiederum zu einer Infraokklusion des Implantats und in Folge zu Knochendehiszenzen an den Nachbarzähnen mit Taschenbildung führen kann [2,7].

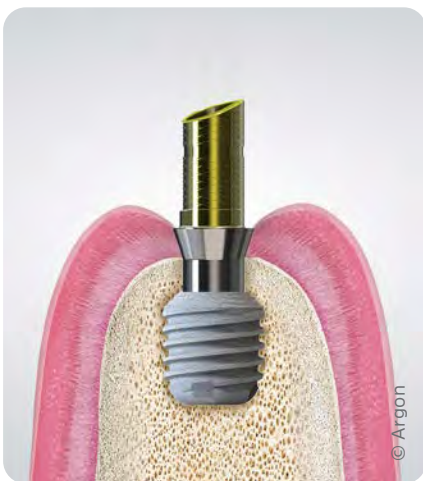Im Lauf der Behandlung ankylosierte der persistierende Milchzahn 55 und es stellte sich eine Infraokklusion ein. Diese Komplikation führte dazu, dass Knochen und Weichgewebe an dieser Stelle ebenfalls nicht auf gleichem Niveau und in geringem Angebot zur Verfügung waren (siehe Abb. 1 bis 3). Ähnliches passiert auch bei zu frühen Implantationen bei nicht abgeschlossenem Kieferwachstum [3,2].

Planung

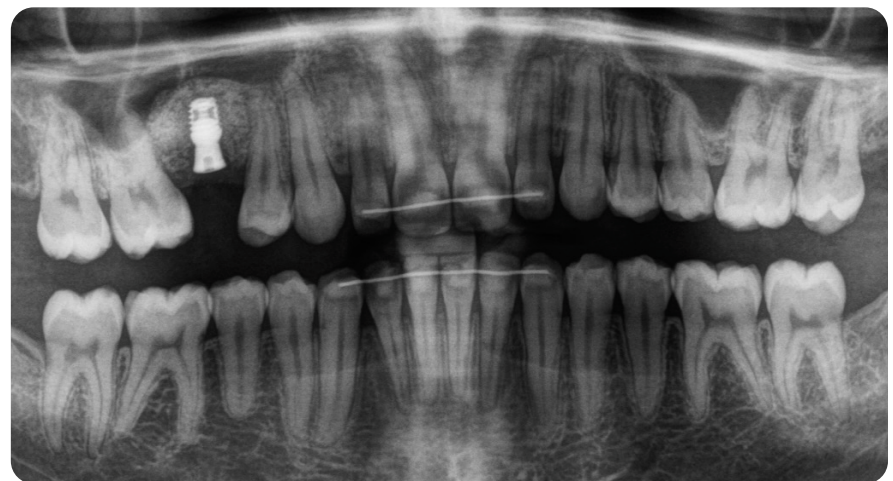Gemeinsam mit dem Patienten und in Abstimmung mit dem Kieferorthopäden wurde unter sorgfältiger Abwägung der therapeutischen Möglichkeiten entschieden, in regio 15 ein Implantat zu setzen und die beiden Nachbarzähne minimal-invasiv mit Chips prothetisch funktionell auszurichten. Zuvor sollten, auch um Schmutznischen so weit als möglich zu beseitigen, die Seitenzähne im zweiten Quadranten sowie die Frontzähne aufgerichtet, reguliert und in Okklusion zum Unterkiefer gebracht werden. Durch ein Aufrichten von Zahn 14 nach mesial konnte nicht nur mehr Platz für die implantatprothetische Versorgung in Prämolarengröße geschaffen, sondern auch die Ästhetik insgesamt verbessert werden. Bis zur finalen implantatprothetischen Versorgung sollte der Milchzahn 55 noch in situ bleiben, um ein weiteres Kippen der Molaren zu verhindern.

Implantologischer Lückenschluss

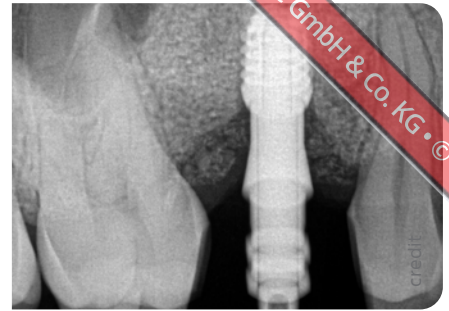
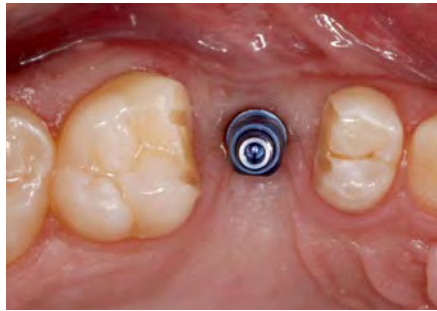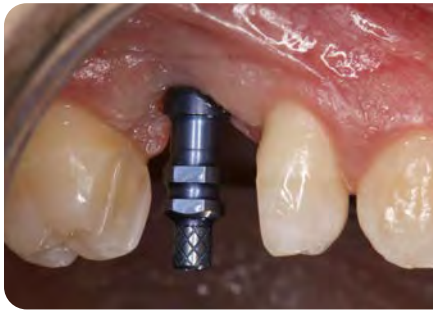Im Alter von 18 Jahren musste aufgrund einer Fistelung der persistierende Milchzahn 55 doch extrahiert werden. Die dabei entstandene Lücke wurde, um ein Kippen der Nachbarzähne vorzubeugen, bis zum Beginn der implantologischen Therapie mit einer Platzhalterschiene offengehalten. Im Zug dieser Maßnahmen



^ 05 Das K3 Pro Short Implantat eignet sich bei stark reduziertem Knochenangebot.



^ 06 Subkrestal eingebrachtes Implantat mit Gingivaformer



^ 07-09 Eingebrochener Abformpfosten nach Präparation für die Chips in situ und im Röntgenbild

wurden auch die Weisheitszähne chirurgisch entfernt.

Als Behandlungsalternative musste auch eine Brückenversorgung diskutiert werden. Damit hätte man zwar die chirurgische Intervention umgehen können, jedoch noch mehr gesunde Zahnhartsubstanz opfern müssen.

Chirurgische Phase

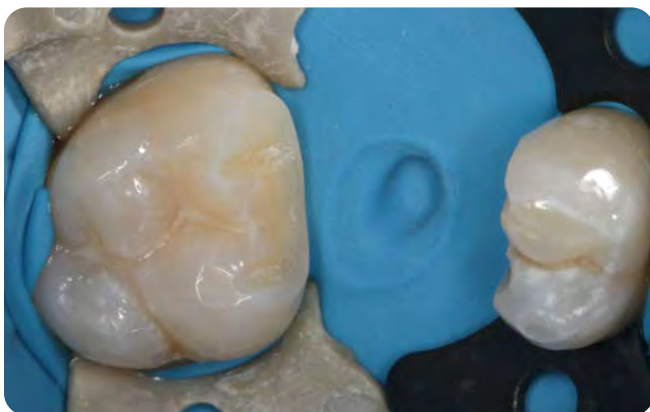Nach Abschluss des skelettalen Wachstums konnte bei dem mittlerweile 19,5 Jahre alten Patienten mit der implantologischen Behandlung begonnen werden. Vier Monate vor Beginn der implantologischen Intervention wurde über einen internen Sinuslift der defizitäre Knochen in regio 15 mit Knochenersatzmaterial (MinerOss X, Bio Horizons) aufgebaut und mit einer Membran (NovoMatrix, Camlog) abgedeckt, wodurch wiederum der Volumenaufbau und die Stabilisierung des Weichgewebes unterstützt wurden. Im vorliegenden Fall war im Hinblick auf Funktion und Ästhetik der Erhalt und Aufbau sta-

biler und gesunder Hart- und Weichgewebestrukturen essenziell für den Behandlungserfolg. Über das Makro- und Mikrodesign des verwendeten Implantats – ein K3 Pro Short Implantat (4,0 mm x 5,5 mm, Argon) – lässt sich das laut Herstellerangaben erreichen. Über den 1,5° steilen Langkonus sind Bakteriendichtigkeit und Mikrobewegungsfreiheit gegeben. Zudem werden durch den Langkonus der Kaudruck in den Knochen verlagert und somit Frakturen einzelner Komponenten ausgeschlossen. Die mikrorauhe, abgeschrägte Implantatschulter unterstützt darüber hinaus das koronale Knochenwachstum und in Folge ein stabiles Weichgewebe. Das Implantat wurde 3 mm subkrestal nach dem Stable Tissue Concept [9] eingebracht und heilte unter einem Gingivaformer offen ein.

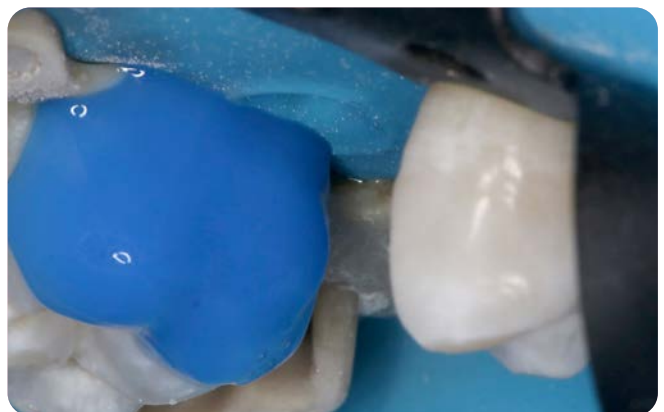
Prothetische Phase

Nach viermonatiger Einheilzeit wurden die beiden Nachbarzähne 16 und 14 gemäß der geplanten Implantatrestaura-

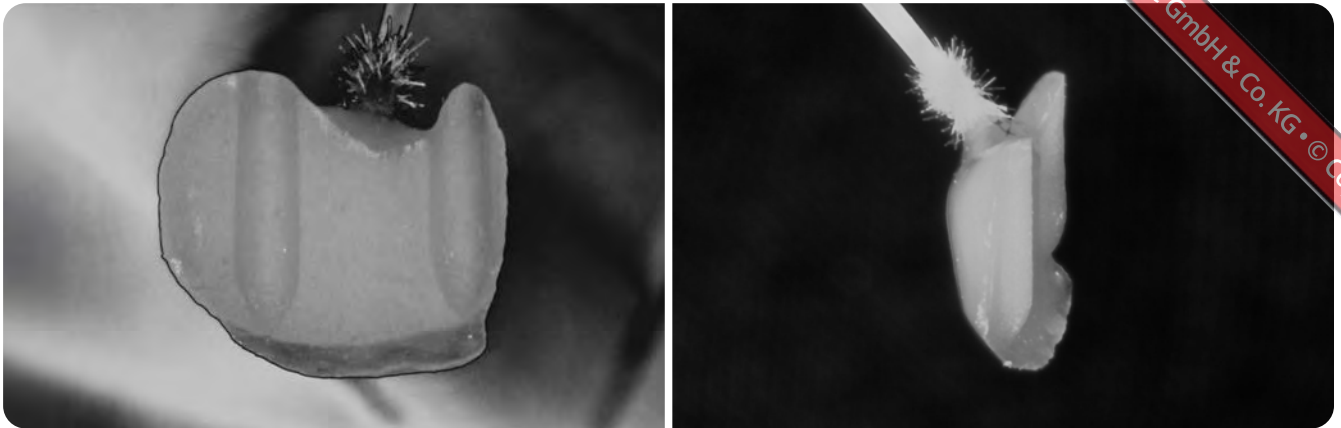
tion minimalinvasiv präpariert. Ziel war es, in der Breite hinreichend Raum für eine natürliche Optik der Implantatkronen in regio 15 zu schaffen, um sie ästhetisch in den Zahnbogen integrieren zu können. Zudem sollte mit den entsprechend gestalteten Approximalkontakten einem weiteren Kippen der Nachbarzähne vorgebeugt, schwarze Dreiecke vermieden, das Papillenwachstum gefördert [6] und darüber schlussendlich die Hygienefähigkeit gewährleistet werden. Zahn 16 musste für die Gestaltung der Kontaktfläche und für die Ausbildung der Papille mesial geringfügig verschmälert werden. Dafür wurde die notwendige Substanz abgetragen und mit einem diamantierten Fräser (1,2 mm, Komet) zwei Retentionsrillen angelegt. Das vereinfacht dem Zahntechniker bei der Herstellung eine eindeutige Positionierung und dem Behandler ein passgenaues Einsetzen. Die vom Zahntechniker exakt angefertigten und farblich angepassten Keramikchips (IPS e.max, Ivoclar) wurden adhäsiv verklebt. Zahn 14



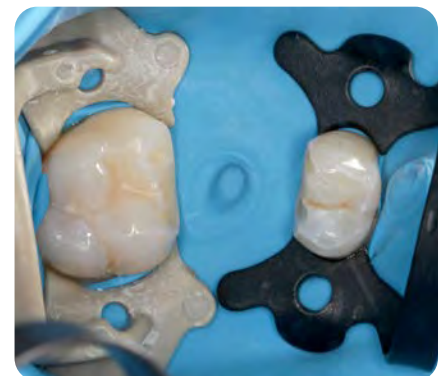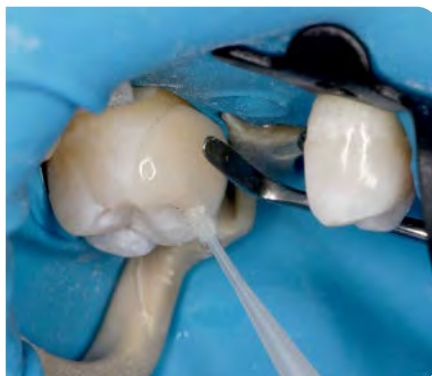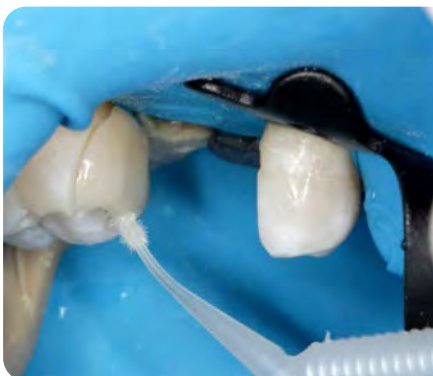^ 10 Mit Retentionsrillen entsprechend präparierte Zähne 16 (l.) und 14 (r.) unter Kofferdam



^ 11 Anätzen der Präparationsflächen für den Chip an Zahn 16



^ 12/13 Vom Zahntechniker angefertigter Keramikchip für Zahn 16



^ 14/15 Verkleben des Keramikchips auf Zahn 16

^ 16 Nach Abschluss der adhäsiven Eingliederung

hingegen wurde mit einem Keramikchip distal aufgerichtet, der wiederum über Retentionsrillen adhäsiv verklebt wurde (**Abb. 7 bis 16**).

Als Versorgung wurde im Labor auf Basis der Abformung eine direkt verschraubbare Hybrid-Abutment-Krone hergestellt. Dafür wurde zuvor ein rotationsgesicherter 3-mm-Aufbau (Klebasis, Argon Dental) mit der im CAD/CAM-Verfahren hergestellten Keramikkrone (Lithiumdisilikat, Ivoclar) gemäß Klebprotokoll extraoral verklebt. Das gewählte Abutment bot mit seiner 1,5°-Konusverbindung eine vergrößerte Anlagefläche für das periimplantäre Hart- und Weichgewebe, wodurch die Knochenanlagerung auf der Implantatoberkante ausreichend ernährt und Rezessionen vorgebeugt werden kann.

Die Versorgung wurde eingegliedert und die Abutmentschraube mit 20Ncm Drehmoment fest- und nach 5min nochmals nachgezogen, um eine optimale Presspassung der konischen Innenver-

bindung zu gewährleisten. Der Schraubenzugangskanal wurde mit einem sterilisierten Teflonband gefüllt und nach Oberflächensilanisierung mit lichthärtendem flowable Komposit final verschlossen. Die Nachuntersuchung zeigt reizfreie gingivale Verhältnisse bei stabiler Osseointegration des Implantats und hinterlässt einen stabilen ästhetisch-harmonischen Gesamteindruck (**Abb. 17 bis 21**).

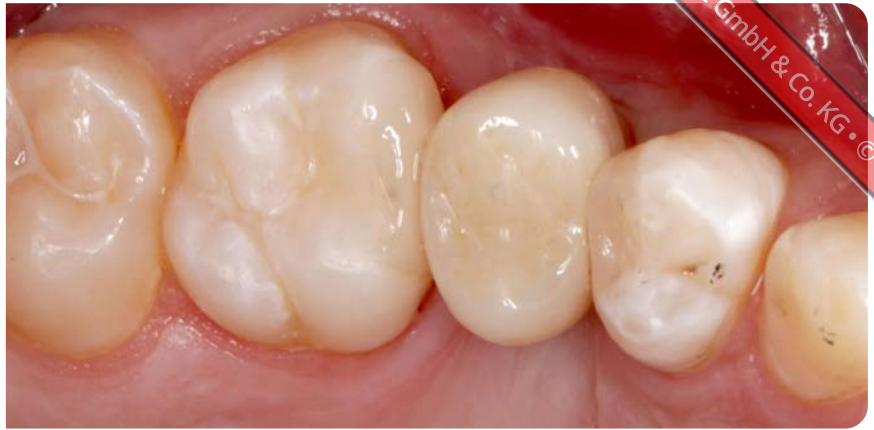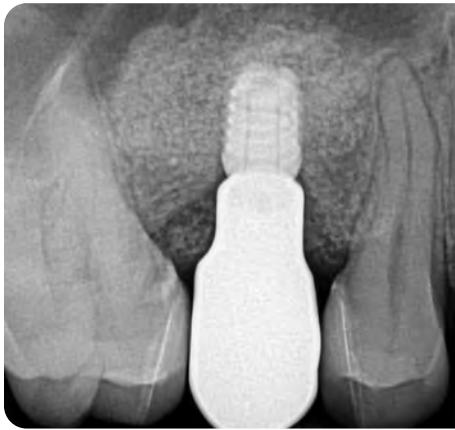Schlussbetrachtung

Ein ankylosierter und in Infraposition stehender Milchzahn, eine Nichtanlage des natürlichen Zahns und gekippte Nachbarzähne erfordern vom Behandler einen strukturierten und „weitsichtigen“ Behandlungsplan und vom Patienten neben Geduld ein hohes Maß an Vertrauen in den Behandler. So konnte schließlich das erhoffte Therapieergebnis einer kaufunktionellen Rehabilitation mit ansprechender Ästhetik erreicht

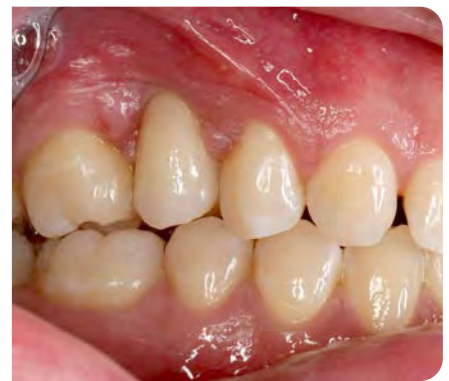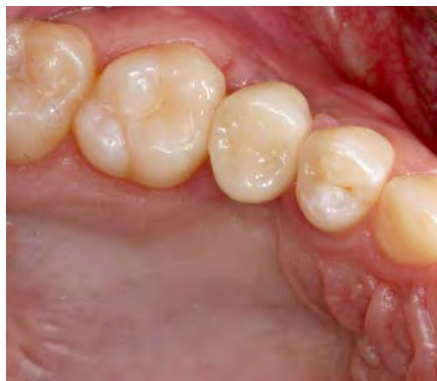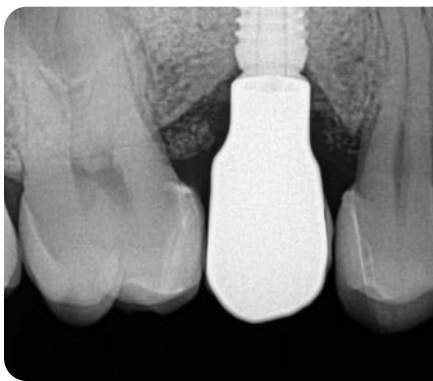werden. Entscheidende Faktoren für den implantatprothetischen Therapieerfolg waren die subkrestale Positionierung des Implantats und die große Auflagefläche des Abutments, ein für die ortsständigen Gewebestrukturen möglichst schonender Eingriff sowie die funktionelle Beibehaltung und Anpassung der Nachbarzähne.

Das darüber erzielte Papillenwachstum lässt langfristig stabile Gewebestrukturen und damit ein natürliches Erscheinungsbild des Patienten erwarten. Zudem waren der finanzielle und zeitliche Aufwand für den Patienten wie für die Praxis spürbar reduziert, was zu einer hohen Zufriedenheit des Patienten führte.

Die zahntechnischen Arbeiten wurden vom Labor Haselberger ausgeführt. Mein besonderer Dank gilt Ztm. Mario Dreher.



^ 17/18 **Finale intraorale Situation nach Insertion und prothetischer Versorgung**



^ 19-21 **Kaustabile und reinigungsfreundliche hart- und weichgewebige Situation zwei Jahre nach Implantation bei natürlichem Zahnbild durch die Chips**

tw Vita

Dr. Michael Fischer ist niedergelassener Zahnarzt mit eigener Praxis und Tätigkeitsschwerpunkten in Parodontologie, Implantologie und prothetischen Gesamtrestaurationen. Neben seiner praktischen Arbeit engagiert er sich seit 2005 regelmäßig als Referent und leitet OP-Kurse für Zahnärzte. Zudem ist er in mehreren zahnärztlichen Fachgesellschaften aktiv und derzeit Vorstandsmitglied im Arbeitskreis für Ästhetisch-Funktionelle Zahnheilkunde (ÄFZ).

Kontakt:

Dr. Michael Fischer | Hohe Str. 9/1 | 72793 Pfullingen
Tel. +49 7121 97 29 15 | info@drmichaelfischer.de



Literatur

Die gesammelten
Literaturhinweise
finden Sie online

